



# Docteur, je saigne du nez!

2

*Giovanni Pagliarulo*

**M. Girard, 78 ans, se présente à l'urgence par un beau dimanche matin. À la suite d'un éternuement, il a constaté du sang sur son mouchoir. Il est paniqué et craint le pire : l'exsanguination. Au triage, l'infirmière inscrit les médicaments qu'il prend en soulignant la présence du Coumadin. Elle note aussi ses signes vitaux, dont une pression artérielle de 190 mm Hg/100 mm Hg.**

**Votre degré de stress monte, et l'anxiété surgit. L'idée d'aller vous chercher un café et de laisser le dossier à un collègue vous vient à l'esprit. Malheureusement, ce dernier est en salle de réanimation. Vous vous résignez donc à voir M. Girard.**

**Que faites-vous ?**

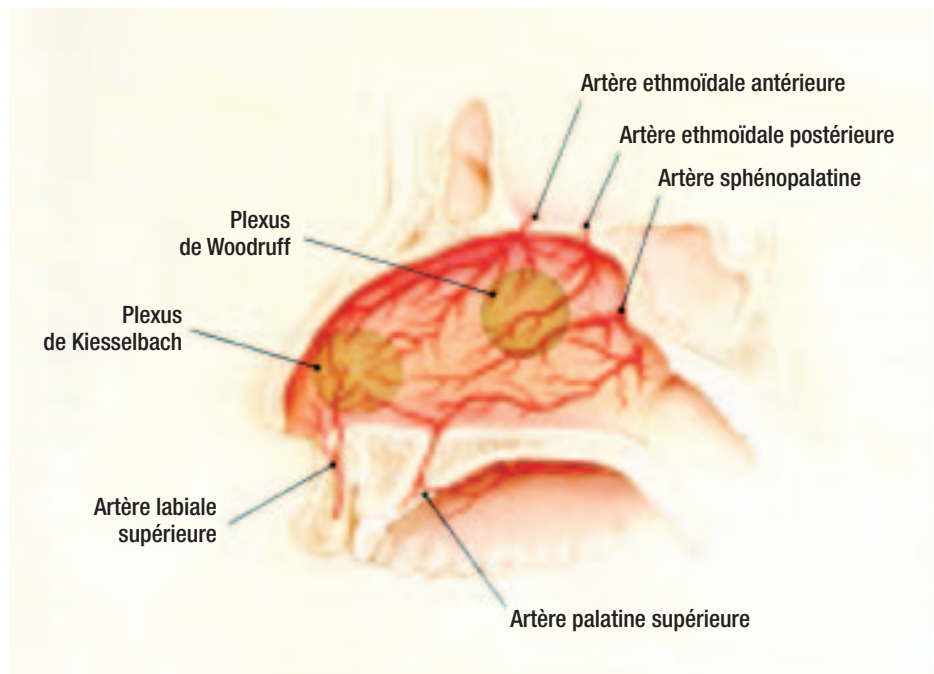
## Qu'est-ce qu'une épistaxis ?

L'épistaxis est une urgence fréquente en ORL. La plupart des patients peuvent être traités en externe, soit à l'urgence, soit au cabinet. Soixante pour cent de la population connaîtra au moins un saignement de nez au cours de sa vie, 10 % aura une épistaxis récidivante<sup>1,2</sup> et seulement 10 % de la population générale consultera pour ce problème<sup>1,2</sup>.

Habituellement, l'épistaxis, quoique anxiogène, ne met pas la vie du patient en danger. Cependant, l'intensité du saignement peut varier d'une personne à l'autre.

L'épistaxis a une incidence bimodale. Elle touche, en effet, surtout les enfants de 2 à 10 ans et les adultes de 50 à 80 ans<sup>1</sup>. En raison de la présence de plusieurs maladies concomitantes, les gens âgés nécessitent souvent des traitements vigoureux et une hospitalisation<sup>3</sup>. Tout médecin de famille doit se familiariser avec le traitement de l'épistaxis, ce qui de-

*Le Dr Giovanni Pagliarulo, omnipraticien, exerce au Service de médecine d'urgence à l'Hôpital Maisonneuve-Rosemont, à Montréal, et également en cabinet privé.*



**Figure 1.** Anatomie vasculaire du septum nasal.  
Source : Kucik CJ, Clenney T. Management of epistaxis. *Am Fam Physician* 2005 ; 71 (2) : 305-11.

mande une approche systématique et méthodique.

## Anatomie du nez

Le nez sert, entre autres, à réchauffer et à humidifier l'air inspiré, ce qui explique pourquoi la muqueuse nasale est très vascularisée. Cette vascularisation provient en grande partie des ramifications des carotides externes et internes donnant lieu à deux plexus<sup>3</sup>.

La région antérieure du nez est la partie la plus

### Tableau I

#### Causes de l'épistaxis<sup>1,3</sup>

##### Causes locales

- ⊕ Cause idiopathique
- ⊕ Trauma (digital ou facial)
- ⊕ Infection, inflammation (rhinite, sinusite)
- ⊕ Néoplasie (rare, mais à exclure surtout dans les cas d'épistaxis récidivante)
- ⊕ Anomalie vasculaire (maladie de Rendu-Osler)
- ⊕ Cause iatrogénique (tube de Levin)
- ⊕ Consommation de drogue (cocaïne)
- ⊕ Utilisation de médicament (décongestionnant, cortisone en vaporisation)

##### Causes générales

- ⊕ Anomalies de la coagulation
  - ⊕ coagulopathie (hémophilie)
  - ⊕ thrombocytémie (leucémie)
  - ⊕ dysfonctionnement plaquettaire (maladie de von Willebrand)
- ⊕ Causes environnementales
  - ⊕ température froide
  - ⊕ taux d'humidité réduit
  - ⊕ altitude
- ⊕ Causes médicamenteuses
  - ⊕ anticoagulants
  - ⊕ antiplaquettaires
- ⊕ Autres causes
  - ⊕ urémie
  - ⊕ cirrhose
  - ⊕ consommation d'alcool

sujette aux saignements, surtout dans la région de Little où se situe le plexus de Kiesselbach qui est à la source de 90 % des saignements antérieurs (*figure 1*). Cette région est facilement repérable et accessible pour l'examen et le traitement. La région postérieure du nez et le plexus de Woodruff sont plus rarement à l'origine des saignements de nez. Par contre, lorsque ces der-

### Tableau II

#### Éléments de l'anamnèse<sup>1,4</sup>

- ⊕ Début du saignement
- ⊕ Contexte (trauma, éternuement) ou facteur déclenchant
- ⊕ Antécédents d'épistaxis
- ⊕ Narine qui saigne
- ⊕ Quantité de sang perdue
- ⊕ Le patient a-t-il appliqué une pression locale ?
- ⊕ Le patient a-t-il avalé du sang ?
- ⊕ Antécédents de troubles de la coagulation
- ⊕ Prise de drogues ou d'alcool
- ⊕ Infection récente des voies respiratoires supérieures
- ⊕ Symptômes d'orthostatisme, lipothymie, palpitations

niers surviennent, ils sont plus difficiles à traiter.

#### Causes des épistaxis

Dans la plupart des cas, le point de départ de l'épistaxis est facilement décelable à l'anamnèse ou à l'examen physique. Le trauma digital est la cause la plus fréquente chez l'enfant. L'air sec et froid durant les mois d'automne et d'hiver lorsqu'on chauffe augmente l'occurrence de l'épistaxis. La sinusite ainsi que la rhinite allergique ou virale sont des causes extrêmement fréquentes<sup>1</sup> (*tableau I*).

#### Que faire si mon patient est sous anticoagulant ou hypertendu ?

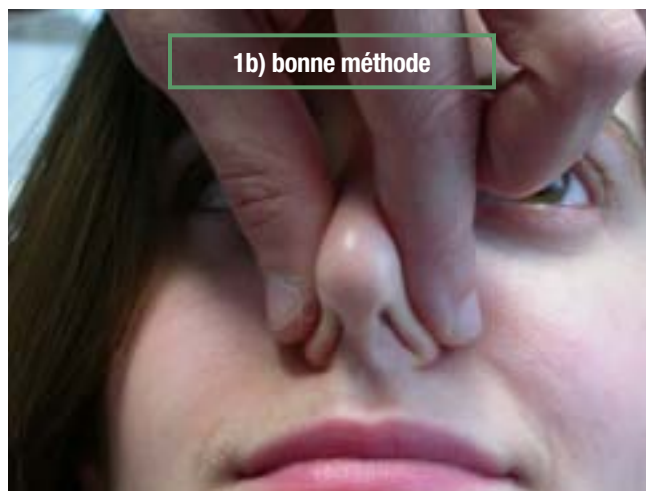L'association entre l'épistaxis et l'hypertension artérielle est controversée. Il ne semble pas exister de lien de cause à effet direct<sup>2,3</sup>. Les patients sous anticoagulant présentent un risque de saignement très élevé. Cependant, il est important de ne pas cesser le traitement médicamenteux sans l'avis du médecin traitant et de soupeser les risques thrombo-emboliques associés à une telle décision clinique. Une liste non exhaustive des autres causes d'épistaxis est fournie dans le *tableau I*<sup>1,2</sup>.

**Les patients sous anticoagulant présentent un risque d'épistaxis très élevé. Cependant, il est important de ne pas cesser le traitement médicamenteux sans l'avis du médecin traitant et de soupeser les risques thromboemboliques associés à une telle décision clinique.**

Repère



1 a) méthode incorrecte



1 b) bonne méthode

Photos 1a et 1b. Compression du nez.

### Comment traiter une épistaxis à l'urgence ?

Le traitement initial de l'épistaxis nécessite la stabilité hémodynamique du patient. Une fois stabilisé, le patient pourra être interrogé de façon adéquate et sûre<sup>2-4</sup>.

Une approche acceptable demeure encore celle de la compression locale du nez<sup>1,4</sup>. Ce traitement est facile à enseigner au personnel de l'urgence et du cabinet ainsi qu'à l'entourage du patient. On demande à ce dernier de s'asseoir, de se pencher vers l'avant<sup>3,4</sup> pour éviter d'avaler du sang et pour diminuer le risque de nausées et de vomissements, puis de pincer ses narines (partie antérieure du nez) pendant au moins dix minutes.

La plupart des saignements se résolvent spontanément et répondent bien à la technique précédente (photos 1a et 1b)<sup>4</sup>. Par la suite, on tente de faire une anamnèse ciblée (tableau II) et, selon notre évaluation du patient, on pourra demander un bilan (hémogramme, coagulogramme, épreuve de compatibilité croisée ou *crossmatch*)<sup>2,3</sup>.

On pourra pratiquer un examen approprié dans une salle dotée de l'équipement nécessaire. Une trousse à épistaxis à portée de la main facilite beaucoup le travail. Son contenu est décrit au tableau III et illustré sur la photo 2<sup>2,4,5</sup>.

### Comment examiner et traiter le patient qui ne saigne plus ?

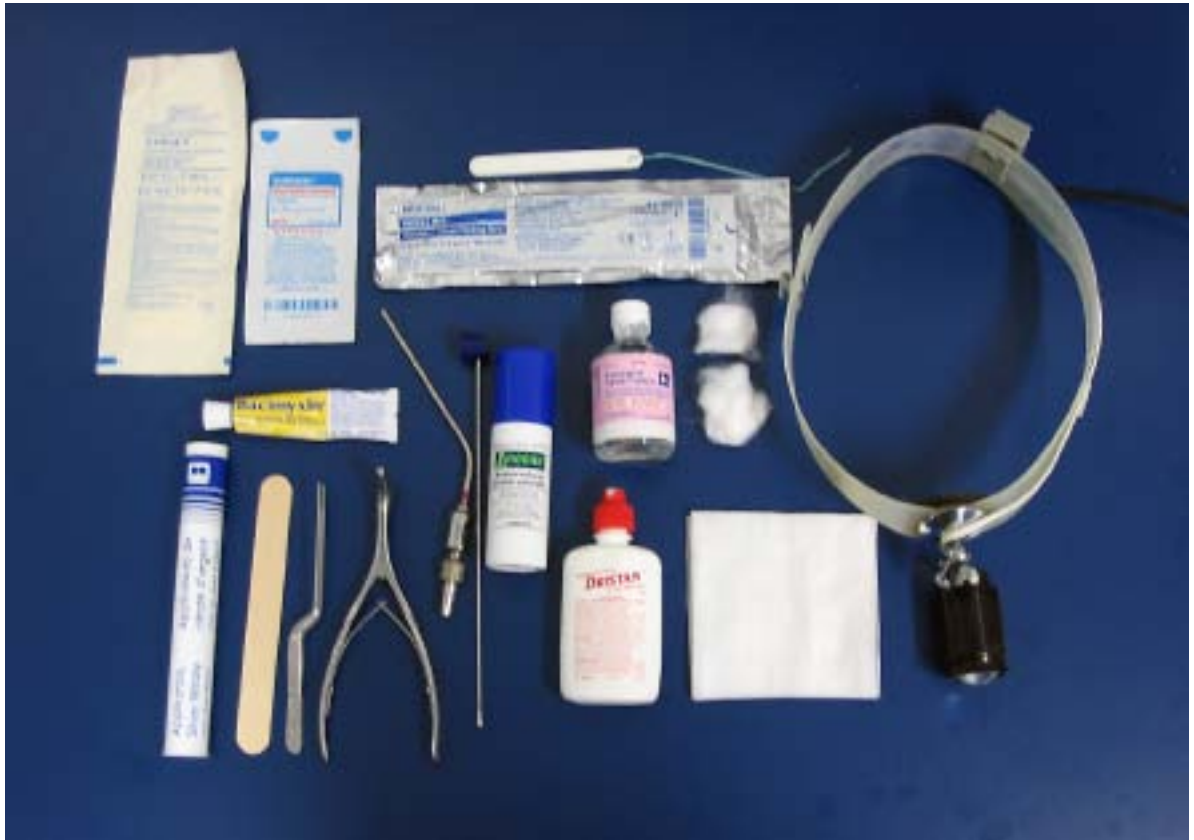
L'examen du patient doit se faire de façon systé-

#### Tableau III

#### Équipement pour la maîtrise de l'épistaxis<sup>1,3,4</sup>

- Abaisse-langue
- Appareil à succion
- Onguent antibiotique
- Forceps de type baïonnette
- Compresse de gaze ou tampon d'ouate
- Mouchoirs ou serviettes
- Lampe frontale (même une lampe achetée dans un magasin de sport)
- Spéculum nasal
- Anesthésique local en vaporisateur ou sous forme liquide (lidocaïne à 4 %, tétracaïne à 4 %)
- Décongestionnant local (phényléphrine, oxymétazoline)
- Nitrate d'argent
- Matériel pour emballage (variable selon la disponibilité)
  - mèche vaselinée
  - Epistat (cathéter avec ballon antérieur et postérieur)
  - Gelfoam (cellulose oxydée)
  - Surgicel (éponge gélatinée absorbable)
  - Merozel (tampon nasal)
  - Rapid Rhino (tampon avec ballon)

matique et méthodique. Si le saignement est maîtrisé, on inspecte la cavité nasale avec une lampe



**Photo 2.** Équipement pour le traitement de l'épistaxis.

De gauche à droite en commençant par le haut : Gelfoam, Surgicel, mèche vaselinée, Meroceel, lampe frontale, onguent antibiotique, nitrate d'argent, abaisse-langue, forceps de type baïonnette, spéculum nasal, appareil à succion, anesthésique local en vaporisateur ou sous forme liquide, décongestionnant local, compresse de gaze ou tampon d'ouate.

frontale et un spéculum nasal.

On recherche l'emplacement du saignement. Si des caillots empêchent l'examen, on demande au patient de se moucher vigoureusement. On peut également les aspirer à l'aide de l'équipement approprié s'il est disponible. Par la suite, on pourra appliquer un mélange d'anesthésique local et de décongestionnant sur une ouate que l'on placera dans la cavité nasale<sup>3-5</sup>. On demande ensuite au patient d'appliquer une pression sur son nez pendant de cinq à dix minutes. Si l'emplacement du saignement est alors visible, on pourra le cautériser avec du nitrate d'argent ou un cautère électrique. Il faut prendre soin de ne pas cautériser les deux côtés du septum nasal

durant la même séance par crainte de perforation subséquente. Si on ne peut visualiser le lieu du saignement, mais que l'épistaxis ne recommence pas après une période d'observation adéquate de quelques heures, le patient peut rentrer chez lui. On doit l'orienter en ORL en consultation externe pour un examen plus détaillé.

### **Que faire si le saignement persiste ?**

Il est primordial de s'assurer de la stabilité hémodynamique du patient en présence d'un saignement actif<sup>2-4</sup>. On s'attarde aux principes de base de la réanimation cardiorespiratoire (ABC : *Airway, Breathing, Circulation*) en s'assurant que les voies

**Il faut prendre soin de ne pas cautériser les deux côtés du septum nasal durant la même séance par crainte de perforation subséquente.**

*Repère*




Photo 3. De gauche à droite : Gelfoam, Surgicel, Merocel.



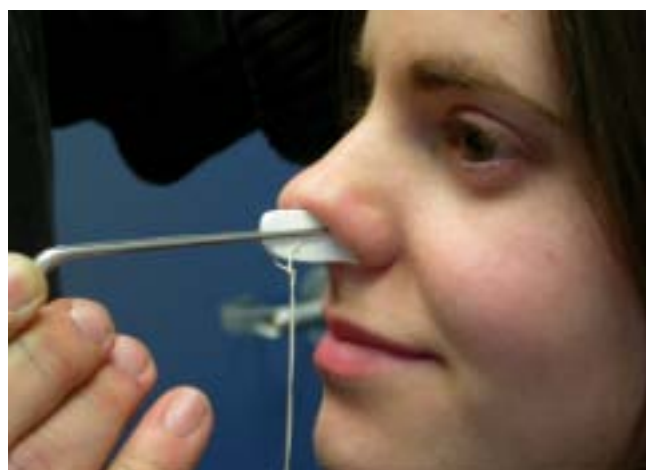Photo 4. Merocel gonflé.

respiratoires sont dégagées. Il peut être prudent d'installer un accès veineux et de donner du volume au patient selon le besoin. L'accès intraveineux (IV) permet aussi l'administration d'un analgésique et d'un anxiolytique lors d'interventions peu agréables<sup>3</sup>. Une fois le patient stabilisé, l'examen se fait essentiellement de la même façon que pour celui qui ne saigne plus.

Si on peut voir l'endroit du saignement, on tente de le cauteriser à l'aide de nitrate d'argent. Si le saignement est plutôt abondant, cet agent sera plus ou moins efficace. Si on arrive difficilement à voir d'où vient le saignement et qu'on ne peut pas cau-

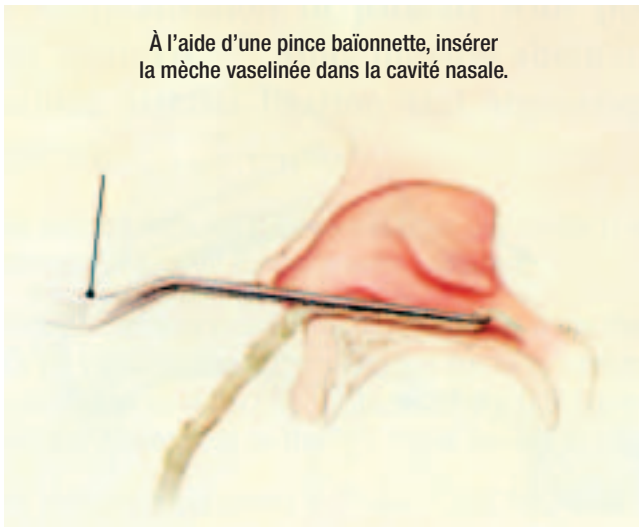
teriser l'endroit ou si la cauterisation ne fonctionne pas, il faut songer à faire un paquetage nasal antérieur avec une mèche vaselinée ou tout autre type de paquetage disponible dans votre clinique ou votre salle d'urgence. Il en existe plusieurs formes (photos 3 et 4).

L'anesthésie se fait à l'aide d'un anesthésique topique en vaporisation locale (deux ou trois jets dans la narine touchée) ou avec un anesthésique liquide, soit la lidocaïne à 4 % ou la tétracaïne à 4 % dans un mélange proportionnel de 1 ml d'anesthésique et de 1 ml d'adrénaline (1 dans 10 000) sur un tampon de ouate qu'on insère dans la narine. Nous vous présentons ici les différents types de paquetages antérieurs tels que le Merocel, le Rapid Rhino, la mèche vaselinée, le Surgicel et le Gelfoam (photos 3 et 4, encadré 1)

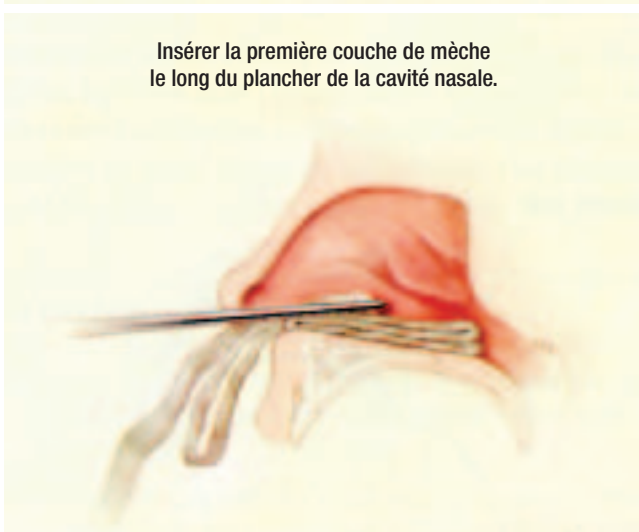


Photos 5a et 5b. Technique d'insertion du Merocel. Il faut introduire le Merocel dans le plan parallèle au plancher nasal. Notez qu'en début d'insertion, il faut l'orienter vers le haut afin de traverser l'orifice de la narine.

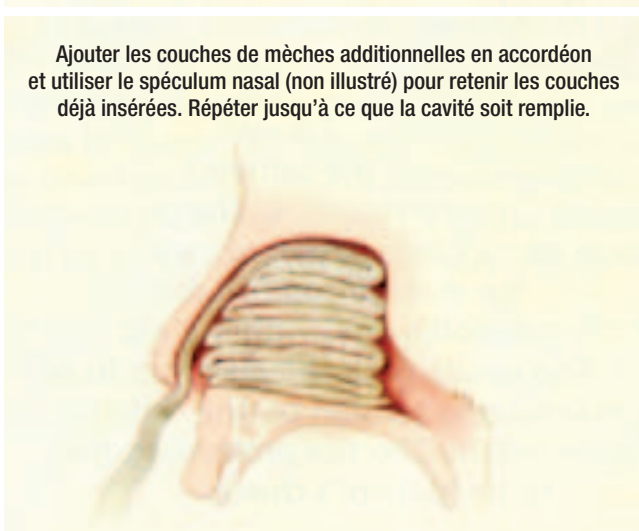À l'aide d'une pince baïonnette, insérer la mèche vaselinée dans la cavité nasale.



Insérer la première couche de mèche le long du plancher de la cavité nasale.



Ajouter les couches de mèches additionnelles en accordéon et utiliser le spéculum nasal (non illustré) pour retenir les couches déjà insérées. Répéter jusqu'à ce que la cavité soit remplie.



**Figure 2.** Paquetage nasal antérieur avec mèche vaselinée.  
Source : Kucik CJ, Clenney T. Management of epistaxis. *Am Fam Physician* 2005 ; 71 (2) : 305-11.

### Encadré 1

#### Types de paquetage nasal antérieur et leurs caractéristiques\*

Le Merocel s'installe le long du plancher du nez. Prendre soin de couper un quart du tampon et de bien le lubrifier avant l'insertion. Par la suite, gonfler le tampon, après l'avoir mis en place, avec une solution saline ou un décongestionnant local (Otrivin ou autres) afin d'en augmenter l'efficacité (*photos 5a et 5b*).

Le Rapid Rhino (non illustré) est un tampon de cellulose hydrocolloïdale qui agit comme facteur d'agrégation plaquettaire. De plus, il forme un lubrifiant en contact avec le milieu humide du nez. Ce tampon comporte un ballon qui se gonfle avec de l'air et qui contient également un produit appelé Gel Knit, qui permet de ne pas déloger les caillots lors de l'extraction du tampon afin d'éviter un nouveau saignement.

La mèche vaselinée : le paquetage nasal avec une mèche vaselinée est plutôt difficile à maîtriser. Il faut utiliser une pince baïonnette et insérer la mèche le plus loin possible dans la cavité nasale. À chaque couche insérée, il faut presser la mèche vers le bas et procéder en accordéon du bas vers le haut (*figure 2*).

Le Surgicel et le Gelfoam sont des produits résorbables qui peuvent être utilisés seuls si le saignement est peu important. Autrement, on peut les utiliser en combinaison avec un tampon nasal pour les saignements abondants.

\* Ces techniques peuvent faire sous anesthésie locale.

Les tampons nasaux commerciaux sont de plus en plus employés, car ils sont plus faciles à installer qu'une mèche vaselinée et, dans la majorité des cas, aussi efficaces<sup>6</sup>.

#### Et si ça saigne encore...

Plusieurs autres techniques peuvent être employées si celles qui ont été décrites précédemment ne permettent pas de faire cesser le saignement (*tableau IV*).

Une fois le saignement maîtrisé par un paquetage nasal, on examine l'oropharynx pour s'assurer qu'il n'y a pas de saignement postérieur. Pour faciliter l'examen, on demandera au patient de se gargariser et de cracher plusieurs fois pour se débarrasser des caillots de sang. Après quelques heures d'observa-




Photo 6. Epistat.

tion, le patient pourra recevoir son congé et une ordonnance d'antibiotiques couvrant le staphylocoque et le streptocoque afin de prévenir une sinusite et un syndrome du choc toxique. L'ORL doit revoir le patient dans les 72 heures pour retirer les mèches et assurer un suivi<sup>2,5</sup>. Si le paquetage nasal antérieur ne permet pas de tarir le saignement, il faut songer à un paquetage postérieur.

La plupart des patients ayant un paquetage antérieur peuvent recevoir leur congé sans crainte. Cependant, ceux ayant un paquetage nasal bilatéral et dont l'état cardiorespiratoire est précaire (apnée du sommeil, bronchopneumopathie chronique obstructive avec utilisation d'oxygène, etc.) doivent être gardés en observation à l'hôpital.

L'Epistat (ballon gonflable à deux chambres) est facile à installer, mais est très inconfortable pour le patient (photo 6). On gonfle les deux ballonnets avec une solution saline (et non avec de l'air). L'Epistat ne doit pas rester en place plus de 24 heures, car il peut causer une nécrose du septum. Il faut, en outre, protéger les appuis de pression au niveau des ailes du nez avec une gaze.

Il existe d'autres techniques de paquetage postérieur, mais elles comportent des risques d'aspiration et d'hypoxie. À ce stade, il est préférable de consul-

**Tableau IV**

**Trucs du métier<sup>1,3,4,5</sup>**

| Trucs  | Effet désiré                    |
|--|---------------------------------|
| Appliquer deux tampons dans la même narine   | Effet compressif plus important |
| Installer un paquetage dans chaque narine  | Effet compressif                |
| Envelopper le tampon commercial de Surgicel ou de Gelfoam, puis insérer le tout dans la narine | Effet coagulant                 |
| Gonfler le tampon avec un décongestionnant   | Effet vasoconstricteur          |

ter un spécialiste en ORL<sup>3</sup>.

Tout patient ayant un paquetage postérieur doit être hospitalisé pour une surveillance cardiorespiratoire<sup>2</sup>.

Des moyens plus effractifs peuvent être employés par l'ORL si les techniques précédentes ne fonctionnent pas. La ligature des artères sphéno-palatines par endoscopie ou des artères ethmoïdales est une mesure de dernier recours<sup>7,8</sup>. L'angio-embolisation sélective des artères faciales et maxillaires internes constitue un autre moyen efficace de traiter les épistaxis réfractaires aux autres modalités thérapeutiques<sup>9</sup>.

**Retour au cas de M. Girard**

M. Girard a été installé dans une salle de traitement doté du matériel nécessaire pour maîtriser l'épistaxis. Le saignement a été arrêté par l'installation de Merocel dans la narine gauche. Une petite dose d'Ativan par voie sous-cutanée a réussi à calmer le patient pendant l'exécution de cette technique inconfortable et a fait diminuer sa pression artérielle. M. Girard a été gardé en observation quelques heures pour s'assurer qu'il n'y avait pas de récurrence. Son hémogramme était normal

**L'ORL doit revoir le patient dans les 72 heures pour retirer les mèches et assurer un suivi. La plupart des patients ayant un paquetage antérieur peuvent recevoir leur congé sans crainte. Cependant, ceux ayant un paquetage nasal bilatéral et dont l'état cardiorespiratoire est précaire (apnée du sommeil, bronchopneumopathie chronique obstructive avec utilisation d'oxygène, etc.) doivent être gardés en observation à l'hôpital.**

**Tout patient ayant un paquetage postérieur doit être hospitalisé pour une surveillance cardiorespiratoire.**

**Repères**


## Encadré 2

### Conseils aux patients qui saignent du nez

1. Ne pas se moucher au cours des deux premières semaines, puis le faire délicatement au cours des deux semaines suivantes.
2. Utiliser un lubrifiant nasal en gel (Ex. : Rhinaris gel, Secaris) ou en vaporisateur (atomiseur lubrifiant nasal Rhinaris), 4 fois par jour.
3. Une semaine plus tard, commencer à utiliser un vaporisateur de solution saline (Ex. : Salinex, solution saline en atomiseur Rhinaris, Hydrasense à jet moyen ou Sterimar) à raison de deux ou trois vaporisations dans chaque narine, 4 fois par jour, avant d'appliquer le lubrifiant nasal. Cette méthode permettra d'éliminer les croûtes qui peuvent se former dans les cavités nasales. Poursuivre pendant un mois.
4. Ne pas déloger les croûtes qui peuvent se former dans le nez. Faire attention en s'essuyant le nez. Ne pas le frotter ni aller chercher les sécrétions dans la cavité nasale.
5. Ne pas faire d'effort physique, ni soulever de charges lourdes, ni se pencher la tête vers le bas pendant les deux semaines suivantes.
6. Ne pas prendre d'aspirine ni d'anti-inflammatoires (Ex. : Advil, Motrin) pendant deux semaines. Prendre de l'acétaminophène (Tylenol) contre la douleur.
7. Tousser ou éternuer la bouche ouverte pour diminuer les risques de saignement nasal.
8. Idéalement, maintenir le taux d'humidité dans la maison autour de 35 % à 40 %. Il faut que le nez reste humide pour empêcher la formation de croûtes nasales.
9. Si un saignement nasal se produit, pincer la partie molle du nez entre le pouce et l'index pendant dix minutes. Répéter trois fois. Si le saignement persiste, se rendre à l'urgence.

Source : *Conseils pour les saignements du nez*. Service d'ORL de l'Hôpital Maisonneuve-Rosemont. Août 2006. Reproduction autorisée.

et son RIN (rapport international normalisé) était dans les valeurs thérapeutiques. Il a alors reçu son congé et obtenu un rendez-vous en ORL dans les 72 heures.

**U**NE APPROCHE systématique et méthodique simplifie beaucoup le traitement des patients présentant une épistaxis. Les avancées techniques novatrices dans le domaine offrent de nombreuses options de traitement et sont plus faciles à maîtriser. Quoique rare, une néoplasie du nez doit être exclue. Par conséquent, tout patient devrait subir un examen complet ultérieur par un ORL. 

## Summary

**Doctor! My Nose is Bleeding.** Epistaxis or nosebleeds are frequently cited as reasons for medical consultations. Physicians should use a rigorous and systematic approach to this problem. New and better treatment management options are now available. Patients with nasal packs should be treated with suitable antibiotics to prevent toxic shock syndromes, and those with posterior packs need to be admitted to a hospital for monitoring. Patients suffering from recurrent nosebleeds, which are rarely caused by tumours, should be referred to an ENT specialist for a complete assessment.

**Keywords:** Epistaxis, anterior and posterior nosebleeds, treatment, nasal packs

**Date de réception :** 30 octobre 2006

**Date d'acceptation :** 14 décembre 2006

**Mots-clés :** épistaxis, saignement antérieur, saignement postérieur, traitement, paquetage nasal

Le D<sup>r</sup> Giovanni Pagliarulo n'a signalé aucun intérêt conflictuel.

## Bibliographie

1. Kucik CJ, Clenney T. Management of epistaxis. *Am Fam Physician* 2005; 71 (2) : 305-11. Site Internet : [www.aafp.org/afp/20050115/305.html](http://www.aafp.org/afp/20050115/305.html) (Date de consultation : 14 septembre 2006).
2. Thomas GR, Dave S, Furze A, Lehman D. Managing common otolaryngologic emergencies. *Emerg Med* 2005; 37 (6) : 39-48.
3. Pope LER, Hobbs CGL. Epistaxis: an update on current management. *Postgrad Med J* 2005; 81 (955) : 309-14.
4. Leong SCL, Roe RJ, Karkanevatos A. No frills management of epistaxis. *Emerg Med J* 2005; 22 : 470-2. Site Internet : <http://emj.bmj.com/cgi/reprint/22/7/470.pdf> (Date de consultation : 14 septembre 2006).
5. Randall DA. Epistaxis packing. Practical pointers for nosebleed control. *Postgrad Med* 2006; 119 (1) : 77-82.
6. Corbridge RJ, Djazaeri B, Hellier WB, Hadley J. A prospective randomised controlled trial comparing the use of merocel nasal tampons and BIPP in the control of acute epistaxis. *Clin Otolaryngol Allied Sci* 1995; 20 (4) : 305-7.
7. Arikata M, Seno S, Suzuki M et coll. Endoscopic ligation of maxillary and sphenopalatine artery for intractable epistaxis. *Nippon Jibiinkoka Gakkai Kaiho* 2006; 109 (8) : 649-54.
8. Shah AG, Stachler RJ, Krouse JH. Endoscopic ligation of the sphenopalatine artery as a primary management of severe posterior epistaxis in patients with coagulopathy. *Ear Nose Throat J* 2005; 84 (5) : 296-7; 306.
9. Mahadevia AA, Murphy KJ, O'Bray R, Gailloud P. Embolization for intractable epistaxis. *Tech Vasc Interv Radiol* 2005; 8 (3) : 134-8.