

Quand les pieds sont à plat faut-il les remonter ?

3

Elena Spacek

M^{me} Pla, 54 ans, vous consulte pour des douleurs rétromalléolaires internes survenant après une demi-journée de magasinage. À la suggestion de sa voisine, elle a rencontré un podiatre. Ce dernier lui a suggéré des orthèses plantaires pour des pieds plats valgus calcanéen de degré 2. Elle désire une ordonnance pour ses assurances. Qu'en pensez-vous ?

LE PIED FORME un ensemble architectural en forme de voûte comportant une arche antérieure transversale, une arche longitudinale médiale et une arche longitudinale latérale. Cet ensemble facilite l'amortissement de charge et permet la propulsion nécessaire à la marche, aux sauts et à la course.

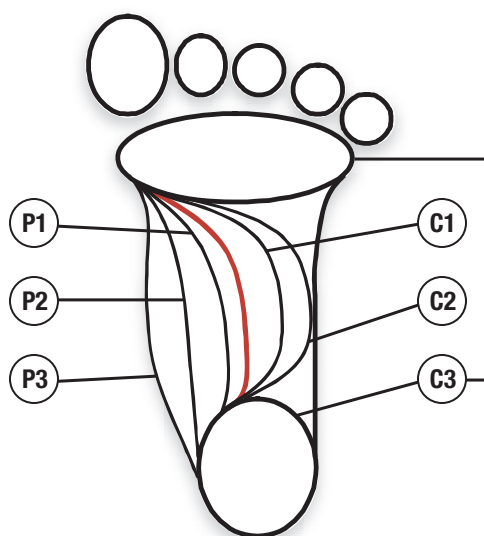
L'arche transverse hors charge disparaît lors de la mise en charge afin de répartir le poids sur toutes les têtes métatarsiennes ainsi que sur les sésamoïdes du premier métatarse. L'arche longitudinale médiale est la plus haute, la plus souple et la plus sollicitée sur les plans statique et dynamique¹. L'arche longitudinale latérale, quant à elle, est peu surélevée. Lorsque l'arche médiale augmente, l'arche latérale peut augmenter.

Repères cliniques

Le pied de l'enfant est normalement souple et plat avant l'apprentissage de la marche. Avec la marche, le pied acquiert une arche longitudinale et une arche transverse. Sur le podoscope (*figure 1*), la bande latérale représente la partie de l'empreinte plantaire unissant le talon et la bande métatarsienne. La largeur de la bande latérale de référence chez l'adulte en posture debout correspond au tiers de la largeur de la bande transversale métatarsienne². Toutefois, la majorité des gens sans symptômes ont des pieds creux, le plus souvent de degré 1 ou 2 (*tableau 1*), soit 71 % des

Figure 1

Empreinte au podoscope



Rouge : Empreinte normale

- | | |
|--------------------------------|---------------------------------|
| P1 : pied plat, degré 1 | C1 : pied creux, degré 1 |
| P2 : pied plat, degré 2 | C2 : pied creux, degré 2 |
| P3 : pied plat, degré 3 | C3 : pied creux, degré 3 |

femmes et 58 % des hommes de race blanche. L'assise classique normale n'est présente que chez un faible pourcentage de la population, soit de 28 % à 38 % selon le sexe³.

Repères radiologiques

Le diagnostic de pied plat demeure fondamentalement clinique. Toutefois, il existe des repères

La D^{re} Elena Spacek, physiatre, exerce au Centre hospitalier universitaire de Montréal et à l'Institut de réadaptation Gingras-Lindsay-de-Montréal. Elle est aussi chargée d'enseignement clinique à l'Université de Montréal.

Tableau I**Gradation de l'empreinte plantaire du pied plat sur podoscope**

Degré	Podoscope : appui bipodal, sans appui avec les mains, regard vers l'avant
1	<ul style="list-style-type: none"> ☉ Bande latérale supérieure au tiers et inférieure aux deux tiers de la bande métatarsienne ☉ Léger valgus calcanéen ☉ Saillie de la tubérosité naviculaire ☉ Légère diminution de la hauteur de la voûte médiale
2	<ul style="list-style-type: none"> ☉ Bande latérale supérieure aux deux tiers de l'empreinte, mais inférieure à l'ensemble de l'empreinte ☉ Chute de la tête du talus et du naviculaire ☉ Valgus calcanéen > 15°
3	<ul style="list-style-type: none"> ☉ Bande latérale 3/3 de la bande métatarsienne, c'est-à-dire contact entier de la plante avec le sol ☉ Convexité angulaire à sommet naviculaire du bord médial de l'empreinte ☉ Angulation concave du bord latéral du pied, car il y a abduction marquée du tarse antérieur
4	<ul style="list-style-type: none"> ☉ Appelé faux pied creux de degré 3 ou pied creux valgus décompensé ; sur le podoscope, aspect de pied creux de degré 3 : perte de l'isthme sur le versant latéral, équarrissement talonnier, proéminence de l'isthme médial ☉ Talon fortement en valgus

radiologiques, avec mise en charge, rarement utilisés en clinique, sauf par l'orthopédiste^{4,5}.

Pied plat

Pour ce qui est du pied plat, la largeur de la bande latérale dépasse le tiers de l'empreinte plantaire avec effondrement de la hauteur de la voûte plantaire. Il y a habituellement un valgus calcanéen (qui devient anormal au-delà de 10 degrés entre l'axe de la jambe et du calcanéum)⁶. Secondairement, il y a l'apparition d'une abduction et d'une supination de l'avant-pied par rapport à l'arrière-pied, une augmentation de la

Tableau II**Exemples de causes secondaires du pied plat**

Déformations congénitales	<ul style="list-style-type: none"> ☉ Synostoses (talocalcanéenne le plus souvent, parfois calcanéonaviculaire ou talonaviculaire) ☉ Pied talus ☉ Pied convexe ☉ Hypercorrection chirurgicale de pied bot varus équin
Maladies du collagène	<ul style="list-style-type: none"> ☉ Syndrome de Ehlers-Danlos ☉ Syndrome du X fragile
Maladies neurologiques	<ul style="list-style-type: none"> ☉ Poliomyélite ☉ Spasticité (toute lésion du motoneurone central) ☉ Myopathie ☉ Spina bifida ☉ Pied de Charcot (polyneuropathie importante)
Affections rhumatismales	<ul style="list-style-type: none"> ☉ Polyarthrite rhumatoïde associée à une atteinte articulaire, talonaviculaire ou midtarsienne ou encore à une ténosynovite ou à une rupture du tendon tibial postérieur ☉ Arthrose avec effondrement secondaire de l'arche par destruction ligamentaire
Lésions traumatiques	<ul style="list-style-type: none"> ☉ Fracture du calcanéum (horizontalisation) ☉ Fracture – luxation de Lisfranc (tarsométatarsienne) ☉ Luxation de Chopart (midtarsienne)

longueur relative de la colonne médiale du pied par rapport à la colonne latérale, une proéminence de la tête du talus ou du naviculaire qui fait une saillie visible et palpable du côté médial du pied, un raccour-

Le diagnostic de pied plat demeure fondamentalement clinique.

Repère

cissement du tendon d'Achille et une hypotonie des muscles tibial postérieur et longs fléchisseurs.

La cause primaire est la plus fréquente. Le pied plat est plus rarement de cause secondaire (*tableau II*).

Tableau clinique

La plupart des gens ayant les pieds plats n'auront aucun symptôme et consulteront parfois par prévention. Le pied plat chez les gens de race noire est habituellement asymptomatique. Chez l'enfant, les parents iront voir un médecin par inquiétude quant à la démarche, en raison de l'usure des chaussures et parfois des chutes. Le pied de l'enfant est normalement toujours indolore, souple et réductible. Chez l'adolescent, le pied reste normalement souple, sinon il faut soupçonner une synostose (fusion anormale de deux ou plusieurs os du tarse) complète avec un pont interosseux ou incomplète. Le pied plat est parfois associé à l'apparition d'une douleur liée à l'hyperactivité du muscle tibial postérieur, parfois avec contracture des muscles péroniers latéraux (pied plat valgus contracturé). Les enfants sont parfois emmenés chez le médecin en raison d'une sensation d'instabilité mise en évidence au cours d'activités physiques. Quant aux adultes, ils consultent habituellement en raison d'une douleur, que ce soit au niveau rétromalléolaire médial, au niveau des interlignes articulaires sur le versant médial du cou-de-pied et du médiopied ou à l'insertion du tendon tibial postérieur, en périmalléolaire latéral ou encore en association avec une douleur à la face plantaire sur le versant médial. Parfois, le sujet vient pour une déformation des genoux en valgum associée à des pieds plats pouvant exacerber des symptômes douloureux aux genoux.

Examen clinique

Une vue de dos révèle la présence d'un valgus (normalement $< 10^\circ$) et d'une perte de hauteur de l'arrière-pied, d'une proéminence exagérée de l'os du talus, du naviculaire ou d'un excès d'orteils (*photo 1*) (vue de plus de deux orteils en raison du valgus exagéré du calcanéum et de l'abduction de l'avant-pied).

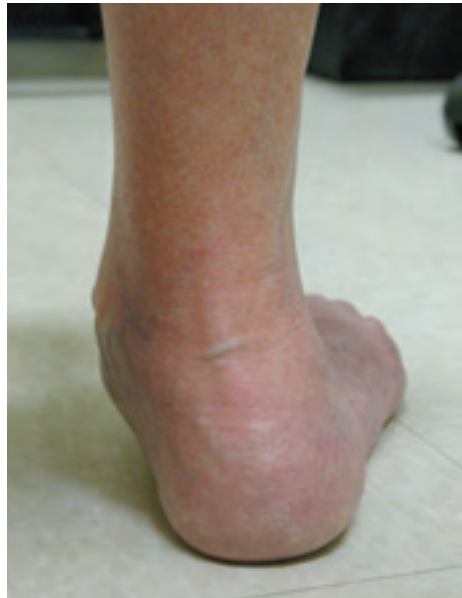

Photo 1. Vue de dos : valgus calcanéen important avec excès d'orteils

Une vue de profil médial montre un effondrement de l'arche interne, une double malléole (malléole interne et talus) ou une triple malléole (malléole interne, talus et naviculaire) et la contraction intermittente du muscle tibial antérieur⁷.

Une vue de dessus permet d'observer la saillie de l'os naviculaire, un allongement du bord médial, une abduction de l'avant-pied, un hallux valgus et parfois une déviation médiale des orteils.

On recherche des signes d'atteinte de motoneurone supérieur (spasticité des membres, hyperréflexie, signe de Babinski, etc.) et de lésion du motoneurone inférieur (flaccidité, atrophie, hyporéflexie, etc.), une synovite articulaire, une ténosynovite du tendon tibial postérieur (rougeur, chaleur, gonflement, douleur à la palpation et lors de la contraction contrariée) ainsi que des signes de rupture du tendon tibial postérieur (arrière-pied valgus sans variation lors du passage sur demi-pointe, faiblesse lors de la contraction contrariée).

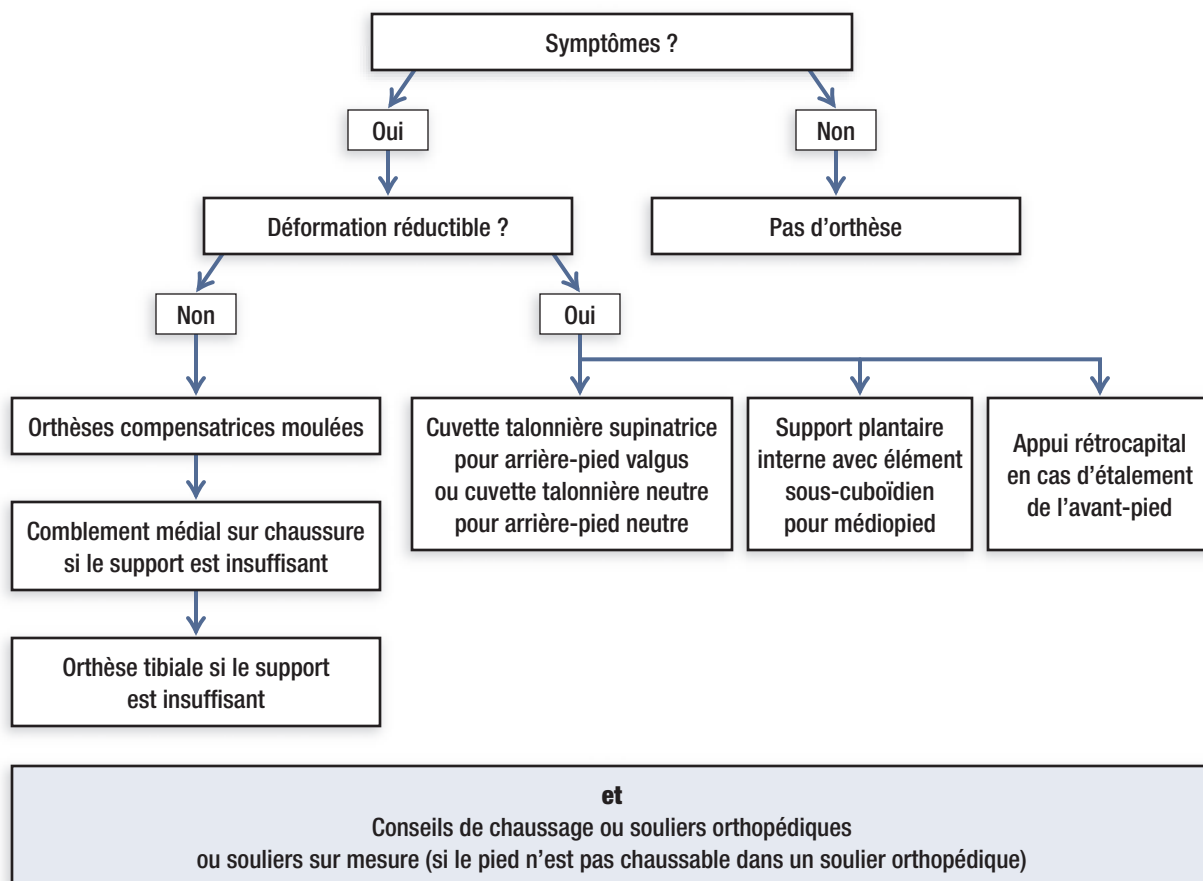
L'examen commence en posture debout statique, puis à la marche qui permet de mettre en évidence une accentuation ou non du valgus de l'arrière-pied et un

Le pied de l'enfant est normalement toujours indolore, souple et réductible. Chez l'adolescent, le pied reste normalement souple, sinon il faut soupçonner une synostose.

Repère

Figure 2

Pied plat : processus décisionnel thérapeutique³



affaissement du médiopied. Au podoscope, le degré du pied plat peut être précisé (tableau I et photo 2).

À la palpation, on retrouve un élargissement osseux du naviculaire parfois douloureux, notamment s'il y a conflit avec la chaussure, une douleur au niveau des interlignes articulaires talonaviculaire, naviculo-premier cunéiforme et parfois premier cunéiforme-premier métatarsien (premier tarsométatarsien), tibio-talaire latéral et périmaléolaire latéral, un gonflement et douleur sur le trajet du tendon tibial postérieur, une douleur sur le trajet de l'aponévrose plantaire, et du sésamoïde médial, une hyperlaxité articulaire locali-

sée ou généralisée avec *genu valgum*, une cyphose dorsale exagérée, etc.

Pour évaluer la réductibilité, il existe diverses méthodes : on vérifie si le pied se recreuse en décharge ; on vérifie si le patient peut creuser volontairement le pied, souvent avec le muscle tibial antérieur ; on vérifie si le creux augmente lorsque le patient garde les pieds collés en posture debout et les place en rotation externe ; on vérifie si la mise en tension du système calcanéoplantaire par une hyperextension passive de la première articulation métatarsophalangienne creuse la voûte. La mobilité articulaire du pied est un élément

Une limitation de la mobilité articulaire sous-talaire ou talonaviculaire chez un jeune doit faire penser à une synostose.

Repère

de la décision thérapeutique liée à l'appareillage. Une limitation de la mobilité articulaire subtalaire ou talonaviculaire chez un jeune doit nous faire penser à une synostose. La qualité du chaussage et la marche avec chaussures sera vérifiée.

Bilan paraclinique

Si les antécédents ou l'examen clinique le justifient, on peut compléter le bilan clinique par une radiographie de profil et de face avec mise en charge pour rechercher des signes de lésions osseuses ou articulaires afin d'éliminer une cause sous-jacente, des signes d'arthrose attribuable à la déformation et pouvant contribuer aux douleurs du patient (Ex. : talonaviculaire ou naviculo-premier cunéiforme) ou une synostose (rayon X oblique ou déroulé de trois quarts, face et profil). Si la synostose soupçonnée n'est pas mise en évidence à la radiographie, elle peut être dépistée par tomodensitométrie ou résonance magnétique. Une échographie pourra confirmer une ténosynovite ou encore une rupture partielle ou complète du tendon tibial postérieur. Une résonance magnétique sera envisagée si le résultat de l'échographie n'est pas satisfaisant⁴.

Conduite

Une chaussure adéquate avec des renforts solides pour stabiliser l'arrière-pied est très importante et est indiquée d'emblée si des orthèses plantaires sont nécessaires, les deux travaillant de concert. La conduite dépendra de l'âge et des symptômes du patient, de la réductibilité du pied ainsi que de la compliance.

Quand intervenir chez l'enfant ?

En l'absence d'atteinte neurologique et de *genu valgum*, on n'interviendra pas chez la majorité des enfants avant l'âge de 4 ans, car il se produit une normalisation à l'âge adulte chez les deux tiers d'entre eux. Lorsque l'enfant présente des *genu valgum* de plus de 2 cm de distance intermalléolaire, on envisage de prescrire des orthèses plantaires correctrices souples à partir d'environ 3 ans. Si le pied est rigide

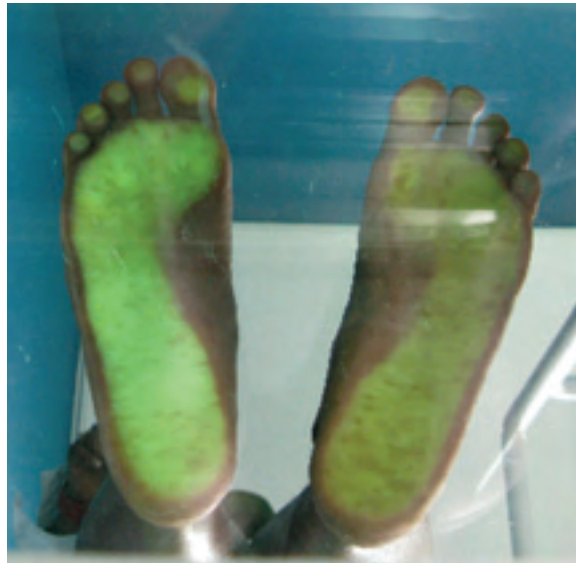

Photo 2. Podoscope : pieds plats, degré 2

ou douloureux, des examens paracliniques devront être faits. Une intervention spécialisée sera nécessaire dans le contexte de déformations congénitales ou encore de maladie neurologique ou neuromusculaire. À partir de 4 ans, un chaussage avec bon maintien de l'arrière-pied et du médiopied sera conseillé. Si cette mesure est insuffisante pour assurer un bon alignement, notamment en présence de *genu valgum*, des orthèses plantaires seront ajoutées. L'évolution des déformations du pied doit faire l'objet d'un suivi médical. En cas de questions, orienter le patient en consultation spécialisée du pied d'enfant. Le principe de prescription chez l'enfant et l'adulte demeure le même. Toutefois, la croissance nécessitera un changement plus fréquent des orthèses.

Qu'en est-il chez l'adulte ?

La plupart des gens seront soulagés par le port de meilleures chaussures : semelles larges (sans échancre) et maintien plus haut à la cheville avec un ajustement solide. Des orthèses plantaires seront ajoutées au besoin pour un pied plat de degré 1 ou 2. Elles sont correctrices lorsque la structure est souple, compensatrices dans le cas contraire (figure 2).

Les orthèses plantaires sont correctrices lorsque la structure est souple, compensatrices dans le cas contraire.

Repère

Si le valgus de l'arrière-pied n'est pas réductible, il est déconseillé de faire une cuvette supinatrice (qui pourrait engendrer une instabilité de la cheville) et de placer un coin supinateur derrière les têtes métatarsiennes (car le pied l'esquive, étant souvent déjà en supination).

Pour les pieds plats de degré 3 (*tableau 1*) réductibles et semi-réductibles, l'augmentation du degré de soutien de l'arche plantaire doit se faire souvent plus graduellement pour ne pas engendrer ni exacerber une douleur plantaire médiale, une gonalgie ou une douleur des bandelettes iliotibiales souvent rétractées ainsi que des douleurs péritrochantériennes. Des infiltrations seront parfois réalisées en cas d'appareillage optimal s'il y a des endroits douloureux bien indiqués, tels que les articulations talonaviculaires ou naviculocunéiformes en périmalléolaires externes ou autres. S'il y a une tendinopathie du tendon tibial postérieur, il faudra en préciser le type afin d'optimiser le traitement (AINS, infiltration, décharge, physiothérapie, intervention chirurgicale) selon le bilan.

Dans les cas importants de pieds plats de degré 3 irréductibles ainsi que ceux de degré 4 (le plus souvent irréductibles), le traitement demeure dans un premier temps conservateur. Les orthèses plantaires deviennent compensatrices et non correctrices. L'orthèse tibiale est rarement tolérée en raison du degré de déformation et de l'excès de pression du pied et de la cheville contre l'orthèse rigide. Des chaussures moulées sur mesure seront confectionnées seulement si les modèles orthopédiques du commerce adaptés sont introuvables, car elles nécessitent souvent de nombreux ajustements pour le patient et engendrent plus de coûts. Une intervention chirurgicale pourra être envisagée dans les cas d'atteinte fonctionnelle importante malgré un traitement conservateur optimal.

LA DÉCISION THÉRAPEUTIQUE repose sur les habitudes, les symptômes et les attentes du patient, sur l'examen physique et podoscopique et sur l'observation de la marche et du chaussage. Au besoin, le choix du type d'orthèses plantaires sera déterminé par les mêmes éléments, ainsi que par la réductibilité du pied. Les examens paracliniques sont indiqués seulement lorsqu'on soupçonne une cause sous-jacente ou si une option chirurgicale est envisagée.

Summary

Flat feet facts. The foot is formed of three arches: longitudinal, medial and transverse. Evaluation of plantar arches is mostly a clinical act. Although rare, etiologies of flat feet must be eliminated, especially in a context of progression or rigidity (nonreductibility of foot). Flat and supple child feet rarely require plantar orthosis before the age of four. Therapeutic approach in primary etiologies is considered only in the presence of symptoms. It should be adapted to patient's habits, symptomatology and expectations, and based on results of physical and podoscopic exams, and observation of walking and shoe fitting.

Retour sur le cas de M^{me} Pla

Après examen physique et podoscopique de M^{me} Pla, vous concluez effectivement à des pieds plats valgus calcanéen de degré 2 réductibles. Après une discussion sur un chaussage approprié, vous lui prescrivez des orthèses plantaires avec anneau talonnier supinateur, support plantaire médial et élément sous-cuboïdien. Au rendez-vous de suivi, elle vous remercie de pouvoir retourner à ses emplettes avec plus de confort. ☺

Date de réception : 15 octobre 2008

Date d'acceptation : 15 décembre 2008

La D^{re} Elena Spacek n'a déclaré aucun intérêt conflictuel.

Bibliographie

1. Netter FH. Anatomy, physiology and metabolic disorders. Dans : Netter FH, rédacteur. *The Ciba Collection of Medical Illustrations: Musculoskeletal System Part I*. 2^e éd. Summit : Ciba-Geigy ; 1991. pp. 113-20.
2. Pellas F, Vial D. Étude des empreintes et pressions plantaires : données actuelles. Dans : Bouysset M, rédacteur. *Le pied en rhumatologie*. 1^{re} éd. Paris : Springer-Verlag ; 1998.
3. Braun S, Basquin L, Mery C. Considérations sur l'assise du pied normal. Étude statistique. *Rev Rhum Osteo Artic* 1980 ; 47 (2) : 7.
4. Chevrot A. *Imagerie clinique du pied*. Collection d'imagerie radiologique. Paris : Masson ; 1997 ; p. 330.
5. Bonnel F, Claustre JE, Duserre F. Le pied : une merveille architecturale. *Rev Rhum* 1997 ; 64 (5) : 11.
6. Pelletier M. Cheville et pied. Dans : Maloine E, rédacteur. *Pathologie de l'appareil locomoteur*. 2^e éd. Québec : Edisem Maloine ; 2008.
7. Delagoutte JP, Mainard D. Flatfoot. *Rev Prat* 1997 ; 47 (1) : 32-6.

Lecture suggérée

☉ Bouysset M. *Le pied en rhumatologie*. 1^{re} éd. Paris : Springer-Verlag ; 1998.