



Le mal de dos chez l'enfant sportif quand faut-il s'inquiéter ?

Mathilde Hupin D. et Jean-Marc Mac-Thiong

Une mère vient vous consulter avec son fils de 13 ans qui a mal au dos. La première chose qu'elle vous mentionne est que son fils est le joueur étoile de son équipe de hockey et que le problème ne peut plus durer. Devant vous, le jeune homme est assis le dos courbé et les épaules tombantes. Il se plaint de douleur quotidiennement depuis trois mois, surtout après un entraînement intense. Il s'absente même de ses pratiques pour cette raison. Il a consulté un chiropraticien qu'une connaissance lui avait recommandé. Toutefois, après cinq séances, rien n'a changé.

TOUT AU LONG de votre pratique, vous allez certainement voir plusieurs cas comme celui-ci. Jusqu'à 30 %¹ des athlètes souffriront tôt ou tard de maux de dos. Néanmoins, il faut savoir que les causes du problème sont quelque peu différentes chez les jeunes athlètes que dans la population générale.

En fait, les questions importantes à se poser sont les suivantes :

1. Quand dois-je m'inquiéter ?
2. Où dois-je diriger ces patients ?
3. Dois-je prescrire certains tests de façon urgente ?
4. Quelles sont les affections les plus fréquentes ?

Quand dois-je m'inquiéter ?

Tout d'abord, une évaluation globale est nécessaire. Une anamnèse détaillée aidera à bien définir la douleur et la gravité du tableau clinique et permettra de bien cerner les répercussions sur la vie du patient.

La D^{re} Mathilde Hupin D., résidente en chirurgie orthopédique, termine sa formation à l'Université de Montréal au sein du Programme d'orthopédie Édouard-Samson (POES). Le professeur Jean-Marc Mac-Thiong, chirurgien orthopédique spécialisé en pédiatrie et en rachis, exerce au CHU Sainte-Justine ainsi qu'à l'Hôpital du Sacré-Cœur de Montréal. Il est professeur adjoint de clinique à l'Université de Montréal et enseigne autant aux résidents du POES qu'aux autres résidents de l'Université de Montréal.

Certains sports prédisposent à des affections spécifiques. Le type de sport, le temps qui y est consacré ainsi que l'intensité des entraînements sont donc des informations à recueillir.

Il faut caractériser les douleurs afin de cerner le problème, puis rechercher un traumatisme associé. Tout tableau infectieux doit être noté s'il semble en lien avec les symptômes décrits. Les antécédents personnels et familiaux peuvent aussi vous orienter vers certains diagnostics.

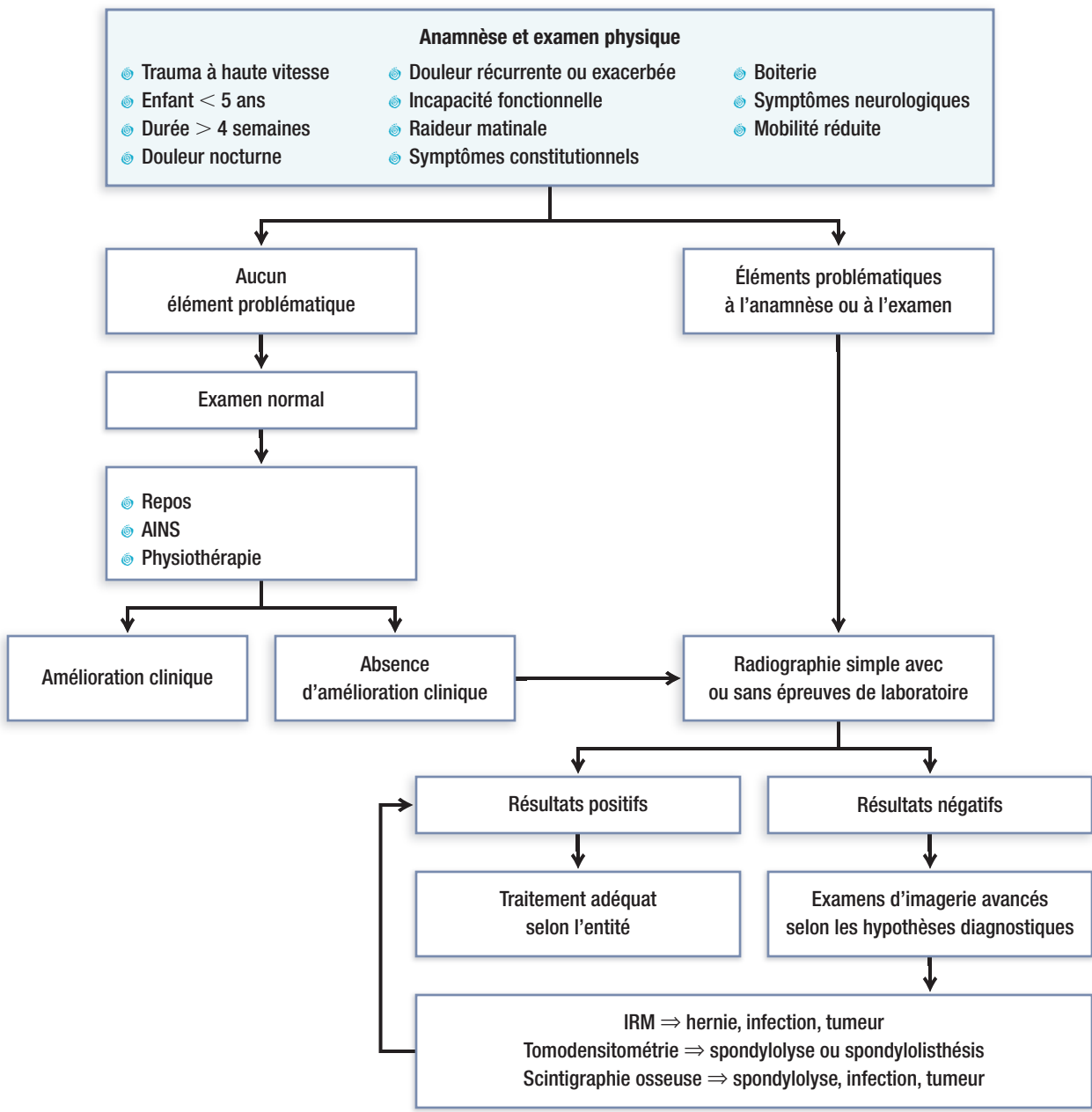
Voici quelques éléments à vérifier afin de repérer les signaux d'alerte :

- ⊗ L'enfant présente-t-il des symptômes neurologiques (paresthésies, faiblesses, problèmes de type urinaire ou fécal) ?
- ⊗ A-t-il des symptômes constitutionnels (fièvre, frissons, perte de poids ou d'appétit, baisse du niveau d'énergie) ?
- ⊗ La douleur augmente-t-elle rapidement ? Est-elle nocturne ou réveille-t-elle le patient la nuit ?

À l'examen physique, l'aspect général du patient, sa posture et sa démarche peuvent vous donner des informations privilégiées. La sensibilité à la palpation, les amplitudes de mouvements du rachis et les douleurs secondaires sont évaluées. L'examen neurologique complet est de mise. L'évaluation du sphincter rectal et de la sensibilité périanale fera partie de votre examen si le patient se plaint de symptômes à ce niveau. Si l'examen physique révèle certains signaux d'alerte préalablement

Figure

Évaluation du mal de dos chez l'enfant et l'adolescent sportif¹⁴



signalés à l’anamnèse, un bilan plus poussé est nécessaire (figure).

Où diriger le patient ? Dois-je prescrire certains tests de façon urgente ?

Un bilan est entrepris de façon systématique. Lorsque le patient accuse des symptômes depuis plus d’un mois

ou que l’anamnèse ou l’examen physique évoquent une affection sous-jacente, vous devez commencer par des radiographies simples du rachis. Les résultats pourront alors vous guider vers d’autres examens plus spécifiques selon vos hypothèses diagnostiques.

Un examen par résonance magnétique se prescrit aux fins d’évaluation des tissus mous, des structures

neurologiques (moelle épinière et racines nerveuses) et des disques intervertébraux. Il s'agit d'un examen de choix lorsqu'une hernie discale, une infection ou une lésion tumorale est soupçonnée. Il faut toutefois être conscient de ses coûts et du besoin de sédation chez les plus jeunes patients.

La tomodensitométrie servira à mieux définir les structures osseuses, par exemple en cas de présomption de fracture, de spondylolyse ou encore de destruction osseuse associée à une infection ou à une lésion tumorale.

La scintigraphie osseuse permet d'éliminer certaines lésions, comme une tumeur, un processus infectieux, une fracture occulte, une spondylolyse ou encore une arthrite inflammatoire. Cet examen est prescrit en deuxième ligne lorsque l'anamnèse, l'examen physique et la radiographie simple apportent peu de renseignements utiles chez un enfant accusant une douleur persistante malgré un traitement symptomatique initial.

Des bilans sanguins sont nécessaires si l'on soupçonne une cause infectieuse, inflammatoire ou encore tumorale. Le bilan sanguin de base comprend une formule sanguine ainsi que la détection de marqueurs inflammatoires, comme la protéine C réactive et la vitesse de sédimentation. On ajoutera le frottis sanguin, le bilan phosphocalcique ainsi que les taux de LDH si un contexte néoplasique est envisagé. Devant un tableau infectieux, les hémocultures doivent être prélevées avant le début de l'antibiothérapie. Toutefois, un micro-organisme est identifié dans seulement la moitié des cas d'ostéomyélite ou de spondylodiscite².

Il faut se rappeler qu'un patient présentant des signes d'alerte doit être rapidement dirigé vers un orthopédiste pédiatrique.

Quelles sont les affections les plus fréquentes ?

La spondylolyse et le spondylolisthésis

La spondylolyse et le spondylolisthésis constituent les problèmes rachidiens les plus fréquents chez l'enfant et l'adolescent sportifs atteints de lombalgie. La spondylolyse est une lésion de l'isthme vertébral. Elle peut survenir seule ou être associée, surtout lorsqu'elle est

bilatérale³, à un spondylolisthésis, soit une translation antérieure d'une vertèbre par rapport à la vertèbre sous-jacente. Elle touche le plus souvent la vertèbre L5 tandis que le spondylolisthésis se situe généralement entre L5 et S1. Dans environ 70 % des cas, une spondylolyse est accompagnée d'un spondylolisthésis.

Ces deux entités sont plus courantes chez les athlètes pratiquant certains sports (gymnastique, haltérophilie et football américain). Cette dernière observation s'explique par les charges répétées transmises à la jonction lombosacrée, lors des activités avec hyperextension du rachis. Toutefois, même si la spondylolyse et le spondylolisthésis constituent les premières causes de maux de dos chez l'enfant, les symptômes sont absents la plupart du temps. Seul un petit nombre présentera en plus une atteinte neurologique, le plus souvent une radiculopathie des racines L5.

Ces deux problèmes peuvent modifier la démarche des patients en raison d'une contracture des ischiojambiers qui entraînera une flexion des genoux, de courtes enjambées et, classiquement, une diminution de l'angle poplité. Dans certains cas de spondylolisthésis grave, il est possible de palper une marche d'escalier au niveau des apophyses épineuses.

Des radiographies du rachis lombosacré s'imposent lorsque le diagnostic est envisagé. Les vues obliques sont particulièrement utiles pour visualiser une spondylolyse et l'image typique du terrier écossais au cou cassé (*Scottie dog sign*) (*photo 1*).

Si les radiographies simples ne révèlent aucune spondylolyse, mais que le tableau clinique est fortement évocateur, une scintigraphie osseuse ou une tomodensitométrie est recommandée.

D'après Auerbach et coll.⁴, les examens d'imagerie en médecine nucléaire possèdent une bonne valeur prédictive négative ainsi qu'une bonne sensibilité lorsqu'ils sont effectués dans les six premières semaines suivant le début des symptômes. Cependant, les lésions chroniques passent parfois inaperçues à la scintigraphie. La tomodensitométrie convient alors mieux. Une résonance magnétique est nécessaire en présence de symptômes ou de signes neurologiques.

Si l'examen physique d'un enfant ou d'un adolescent souffrant d'un mal de dos révèle certains signaux d'alerte préalablement signalés à l'anamnèse, un bilan plus poussé est nécessaire.

Repère

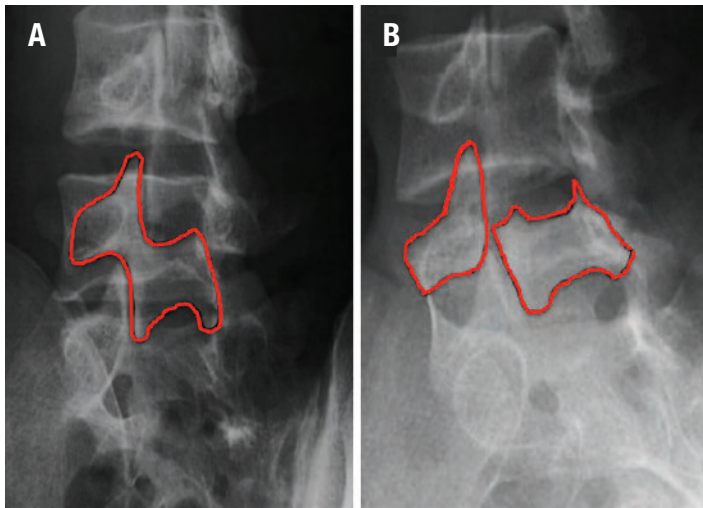


Photo 1. Radiographies en vue oblique montrant une anatomie normale avec la silhouette du terrier écossais (A) et une spondylolyse avec l'image du terrier écossais au cou cassé (B) (« Scottie dog sign »).

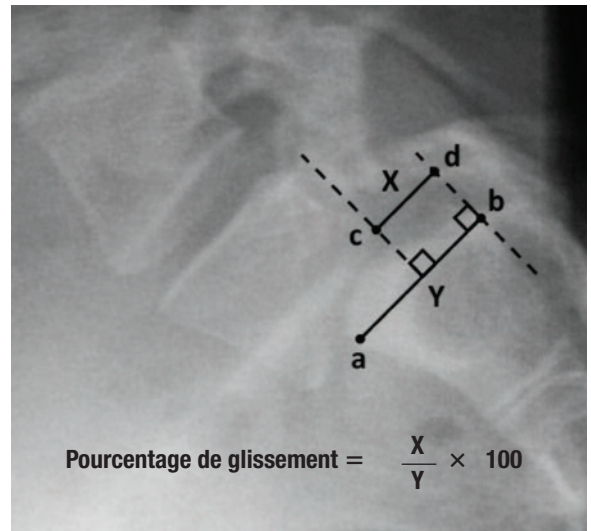


Photo 2. Technique de mesure du pourcentage de glissement dans le spondylolisthésis.

L'importance du glissement est établie selon la classification de Meyerding⁵ (photo 2). Aux stades I (1 % – 25 %) et II (26 % – 50 %), le spondylolisthésis est peu marqué, tandis qu'aux stades III (51 % – 75 %) et IV (76 % et plus), il est avancé. Pour les stades I et II, l'approche non chirurgicale est recommandée. Près de 90 % des jeunes athlètes peuvent espérer un résultat favorable à long terme par un traitement non chirurgical, malgré l'absence d'union de la spondylolyse dans la majorité des cas.

L'objectif principal est de soulager les symptômes et d'assurer un retour au sport en toute sécurité. L'arrêt des activités provoquant la douleur est primordial au début. Des anti-inflammatoires non stéroïdiens (AINS) et des relaxants musculaires sont prescrits, au besoin. La physiothérapie permet de préparer le retour à l'entraînement. Un corset est proposé si le patient a toujours mal après un repos de deux semaines.

Les spondylolyse chroniques ou les spondylolisthésis peu marqués associés à des manifestations neurologiques ou à la persistance de douleurs incapacitantes malgré un traitement adéquat doivent faire l'objet d'un traitement chirurgical. Il en va de même des spondylolisthésis de stade III et IV étant donné le risque d'évo-

lution, de déficit neurologique et de douleurs réfractaires, surtout chez les jeunes enfants.

Enfin, les athlètes souffrant de spondylolyse aiguë avec hypercaptation à la scintigraphie osseuse doivent être orientés immédiatement en orthopédie.

Les fractures et luxations

Le rachis cervical est plus souvent atteint chez les jeunes enfants tandis que les lésions traumatiques thoracolombaires sont plus fréquentes chez les adolescents⁶. Ces traumatismes sont habituellement pris en charge dans un contexte aigu à l'urgence. Toutefois, certains patients sous-estiment l'ampleur du traumatisme et peuvent venir vous voir tardivement. Il ne faut jamais négliger l'immobilisation, par collet cervical ou par bloc dorsolombaire, avant d'établir le diagnostic et la conduite.

Quoique plus rares chez les enfants, les fractures par compression sont les plus courantes. Des atteintes ligamentaires pures sans fracture doivent aussi être soupçonnées dans tout contexte traumatique. C'est pourquoi l'alignement radiologique du rachis est évalué attentivement. L'hyperlaxité ligamentaire des enfants peut contribuer à une atteinte médullaire sans signes évidents de fracture ni défaut d'alignement, d'où l'im-

La spondylolyse et le spondylolisthésis constituent les problèmes rachidiens les plus fréquents chez l'enfant et l'adolescent sportif atteints de lombalgie.

Repère

portance d'un examen neurologique complet lors d'un traumatisme du rachis.

Si les radiographies simples montrent une anomalie ou en cas de symptômes ou de signes neurologiques, une immobilisation stricte est primordiale ainsi qu'une modalité d'imagerie avancée (tomodensitométrie ou résonance magnétique). Le patient est alors pris en charge par un orthopédiste. Les fractures stables sont traitées à l'aide d'une immobilisation par corset tandis que les lésions instables nécessitent une stabilisation chirurgicale.

Quoique rares, les fractures de l'anneau apophysaire (*photo 3*) ne surviennent que chez les adolescents. Elles sont principalement causées par des traumatismes aigus, mais peuvent aussi survenir à la suite de microtraumatismes répétitifs. Ces fractures se situent à la jonction du corps vertébral et de l'anneau cartilagineux apophysaire du plateau vertébral supérieur ou inférieur, avant qu'il y ait fusion vers l'âge de 18 ans⁷. Ce type de lésion produit une fracture par avulsion déplacée dans le canal rachidien, la vertèbre la plus touchée étant L4⁸. Le patient a alors des symptômes ressemblant à ceux d'une hernie discale, mais dont l'apparition est plus soudaine et rarement associée à des déficits neurologiques. La prise en charge initiale consiste à prescrire le repos, des AINS, la physiothérapie et le port du corset au besoin. Si des déficits neurologiques sont présents ou si les symptômes persistent, un traitement chirurgical sera considéré.

Les problèmes discaux

La hernie discale et la dégénérescence discale, moins fréquentes chez les enfants que chez les adultes, font aussi partie des causes possibles de maux de dos chez les jeunes athlètes. Elles se situent entre L4 et L5 ou L5 et S1, dans environ 90 % des cas symptomatiques³. Elles sont plus courantes chez les athlètes pratiquant des sports de contact ou chez les haltérophiles. En ce sens, le début des symptômes fait souvent suite à un traumatisme aigu. L'enfant présente une douleur et des spasmes musculaires réactionnels qui entraînent parfois une légère scoliose antalgique et une limitation des mouvements. Néanmoins, la sciatalgie est moins courante et les déficits neurologiques sont plus rares par rapport à l'adulte. Ces dernières observations s'expliquent par le fait que la hernie est plus centrale et moins volumineuse. La douleur est typiquement exacerbée par les

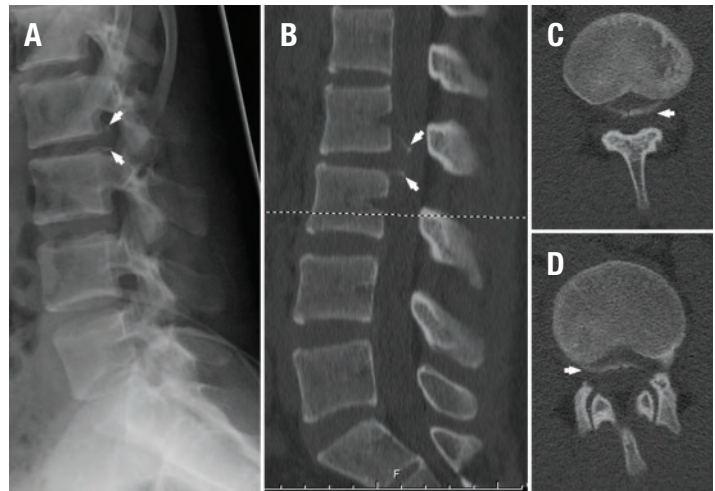


Photo 3. Fracture-avulsion de l'anneau apophysaire inférieur de la vertèbre L2 et supérieur de la vertèbre L3 (flèches). A) Radiographie latérale. B) Tomodensitométrie: Reconstruction sagittale. C) Tomodensitométrie, coupe axiale: plateau vertébral inférieur de la vertèbre L2. D) Tomodensitométrie, coupe axiale: plateau supérieur de la vertèbre L3.

mouvements en flexion ainsi que par les manœuvres de Valsalva et la toux. Le signe de Lasègue est présent chez plus de 85 % des patients⁹.

Le traitement symptomatique ressemble à celui que nous avons cité précédemment pour la fracture apophysaire. On peut parfois ajouter des relaxants musculaires durant la phase aiguë lorsque les spasmes réactionnels sont importants.

Si vous soupçonnez un syndrome de la queue de cheval (hypoesthésie en selle, troubles sphinctériens et parésie des membres inférieurs) ou une myélopathie, vous devez procéder à une évaluation urgente et orienter le patient vers un centre tertiaire pédiatrique.

La pratique intensive d'un sport occasionne des mouvements répétés qui mettent le rachis du jeune athlète sous tension. La gymnastique ou le football peuvent mener à des changements dégénératifs des disques intervertébraux et des facettes articulaires à long terme. Il est important de faire la distinction entre la douleur discogénique liée à la dégénérescence discale et la sciatalgie au niveau des jambes attribuable à la compression nerveuse par la hernie discale. La douleur discogénique peut irradier aux fesses, sans toutefois atteindre les jambes. Typiquement, cette dernière est exacerbée en flexion ou en position assise et soulagée en décubitus. La physiothérapie est alors primordiale pour renforcer la musculature abdominale et lombaire afin d'assurer un retour progressif au sport en toute sécurité.

L'entorse ligamentaire

Les entorses représentent une cause fréquente du mal de dos chez l'enfant. Elles sont soit aiguës, soit chroniques et surviennent à la suite d'un surmenage. Située en position paravertébrale, la douleur n'est normalement pas spécifique. Un spasme musculaire peut être observé à l'examen. Les clichés d'imagerie sont habituellement normaux quoiqu'une perte de la lordose lombaire ou une scoliose antalgique peuvent être visibles. Il faut se rappeler que ce diagnostic se fait par exclusion lorsque toutes les autres causes ont été éliminées³.

Le traitement est principalement symptomatique. On recommande un repos bref (environ une semaine), des AINS, ainsi qu'un programme d'étirement et de renforcement des muscles stabilisateurs du tronc. Le retour au sport est ensuite entrepris de façon progressive selon les symptômes de l'athlète.

Les déformations du rachis

Les déformations du rachis, telles que la scoliose idiopathique ou la maladie de Scheuermann, peuvent être associées à des douleurs non spécifiques pendant les activités physiques. La douleur n'est que rarement la première plainte puisque la déformation du rachis est habituellement ce qui amène le patient à consulter. Néanmoins, Ramirez et coll.¹⁰ ont trouvé que 23 % des patients atteints d'une scoliose idiopathique de l'adolescence mentionnaient des douleurs lors du tableau initial.

La scoliose se définit comme une déformation structurale du rachis dans les plans coronal, sagittal et axial. Les courbures de plus de 10 degrés sont jugées suffisantes pour l'établissement du diagnostic. La scoliose idiopathique de l'adolescence est la forme la plus commune, présente chez environ 3 % des jeunes adolescentes¹¹. Toutefois, il faut savoir qu'il existe aussi d'autres formes.

La maladie de Scheuermann, quant à elle, est une déformation cyphotique thoracique associée à une déformation trapézoïdale des vertèbres entraînant une cyphose exagérée. Les patients éprouvent habituellement des douleurs périscapulaires et thoraciques ag-

gravées par l'activité physique ou encore par la position assise ou debout prolongée. Une compression médullaire et une cyphose marquée ou une hernie discale secondaire peuvent également être observées, d'où l'importance d'un examen neurologique complet.

Le diagnostic repose sur des examens radiologiques. Il est ainsi primordial d'obtenir des radiographies simples afin d'évaluer adéquatement tout le rachis. Dans les deux cas, le traitement est initialement symptomatique et ne comporte pas de restriction quant à la pratique sportive. Une orientation en orthopédie est justifiée lorsque la déformation est considérable.

Les autres causes

Les causes infectieuses, inflammatoires et néoplasiques doivent faire partie du diagnostic différentiel du mal de dos chez les athlètes et doivent être éliminées. La spondylodiscite et l'ostéomyélite représentent un spectre du même processus pathologique. L'infection est habituellement attribuable à une dissémination hémotogène de la bactérie, *Staphylococcus aureus* étant le principal agent. Des symptômes constitutionnels accompagnent le tableau clinique douloureux. Il faut toutefois être vigilant, car une douleur abdominale peut être trompeuse et signaler une infection à la jonction thoracolombaire. Toute infection au niveau du rachis chez l'enfant nécessite une prise en charge multidisciplinaire rapide en centre tertiaire.

Les spondylarthropathies juvéniles et la polyarthrite rhumatoïde juvénile sont aussi des diagnostics à garder en tête. Des antécédents familiaux peuvent parfois vous y faire penser, le sexe du patient pouvant être un indice puisque la spondylite atteint principalement les garçons. Il faut toutefois noter que la polyarthrite rhumatoïde juvénile donne plus souvent des douleurs cervicales.

Par ailleurs, il ne faut pas oublier les causes néoplasiques. Parmi les lésions bénignes, on trouve l'ostéome ostéoïde et l'ostéoblastome qui touchent typiquement les adolescents au niveau des éléments postérieurs vertébraux¹³.


L'ostéome ostéoïde occasionne des douleurs nocturnes qui sont habituellement soulagées par l'aspi-

Il faut se rappeler que le diagnostic d'entorse ligamentaire, même s'il est fréquent chez les jeunes athlètes, se fait par exclusion lorsque toutes les autres causes ont été éliminées.

Repère

rine. Le granulome éosinophile est aussi à mentionner devant une lésion lytique entraînant un écrasement complet (*vertebra plana*) du corps vertébral. Les lésions malignes, quoique rares chez les enfants, sont à reconnaître. Tout tableau clinique douteux comptant des symptômes constitutionnels mérite une évaluation sans délai. Parmi les patients atteints d'une leucémie lymphoïde aiguë, 6 % consulteront d'abord pour une douleur au dos¹². Les autres tumeurs malignes primaires du rachis sont le lymphome, l'ostéosarcome et le sarcome d'Ewing. Chez les bambins, il ne faut pas oublier les lésions métastatiques du neuroblastome.

L'examen du jeune hockeyeur ne vous révèle qu'un spasme musculaire diffus. La radiographie donne peu de renseignements. Vous rassurez la mère en lui indiquant qu'il s'agit probablement d'une entorse causée par un entraînement trop intensif. Vous prescrivez donc au garçon un traitement anti-inflammatoire et lui recommandez de s'abstenir de jouer au hockey au cours des prochaines semaines jusqu'à ce que la douleur ait disparu. Vous le dirigez également en physiothérapie.

EN CONCLUSION, les maux de dos chez les enfants et les adolescents sportifs doivent être évalués de façon systématique (*figure*). Les examens appropriés dépendent du tableau clinique. L'examen neurologique complet est un aspect primordial qui orientera la conduite. Les signaux d'alerte doivent être recherchés dans tous les cas, et les affections sérieuses doivent être éliminées. 

Date de réception : le 30 janvier 2012

Date d'acceptation : le 6 mars 2012

La D^{re} Mathilde Hupin D. n'a déclaré aucun intérêt conflictuel. Depuis 2007, le D^r Jean-Marc Mac-Thiong reçoit des redevances pour un instrument chirurgical de MMDS Medical inc. Depuis 2009, il est titulaire de la Chaire Medtronic de traumatologie spinale de l'Université de Montréal. Depuis 2010, il est actionnaire de Spino-logies inc., dont il est le cofondateur. De 2010 à 2012, il a reçu une subvention de recherche de DePuy Spine ainsi qu'une subvention pour rétribuer un moniteur clinique et une autre pour des conseils cliniques de Medtronic. Il a été conférencier pour Synthes en 2011.

Bibliographie

1. Videman T, Sarna S, Battie MC et coll. The long term effects of physical loading and exercise lifestyles on back-related symptoms, disability, and spinal pathology among men. *Spine* 1995; 20 (6) : 669-709.

Summary

Back pain of the young athlete: when is it worrisome? In their practice, physicians will encounter many young athletes with back pain. Etiology for these patients can differ from causes usually found in general population. The important questions should be:

1. When to worry about such a case?
2. Where should these patients be referred to?
3. Which tests are urgent?
4. What are the most usual pathologies?

The first evaluation should include a complete history and detailed physical examination. If red flags are found, a more thorough investigation is required without delay. A referral to a paediatric orthopaedic specialist is recommended.

Even though spondylolysis and/or spondylolisthesis are the spinal pathologies most frequently encountered, more serious conditions such as infections and tumors should also be considered.

2. Garron E, Viehweger E, Launay F et coll. Nontuberculous spondylodiscitis in children. *J Pediatr Orthop* 2002; 22 (3) : 321-8.
3. Lawrence JP, Greene HS, Grauer JN. Back pain in athletes. *J Am Acad Orthop Surg* 2006; 14 (13) : 726-35.
4. Auerbach JD, Ahn J, Zgonis MH et coll. Streamlining the evaluation of low back pain in children. *Clin Orthop Relat Res* 2008; 466 (8) : 1971-7.
5. Meyerding HW. Spondylolisthesis. *Surg Gynecol Obstet* 1932; 54 (n°) : 371-7.
6. Rodriguez DP, Poussaint TY. Imaging of Back Pain in Children. *Am J Neuroradiol* 2010; 31 (5) : 787-802.
7. Sassmannshausen G, Smith BG. Back pain in the young athlete. *Clin Sports Med* 2002; 21 (1) : 121-32.
8. Takata K, Inoue SI, Takahashi K et coll. Fracture of the posterior margin of a lumbar vertebral body. *J Bone Joint Surg Am* 1988; 70 (4) : 589-94.
9. Ginsburg GM, Bassett GS. Back pain in children and adolescents: evaluation and differential diagnosis. *J Am Acad Orthop* 1997; 5 (2) : 67-78.
10. Ramirez N, Johnston CE, Browne RH. The prevalence of back pain in children who have idiopathic scoliosis. *J Bone Joint Surg Am* 1997; 79 (3) : 364-8.
11. Weinstein SL. Idiopathic scoliosis. Natural history. *Spine* 1986; 11 (8) : 780-3.
12. Herman MJ, Pizzutillo PD. Back pain in children and adolescents (chapitre 43). Dans : Spivack JM, Connolly PJ, rédacteurs; *Orthopaedic Knowledge Update: Spine 3*. Rosemont : American Academy of Orthopaedic Surgeons; 2006. p. 417-23.
13. Gurd DP. Back pain in the young athlete. *Sports Med Arthrosc Rev* 2011; 19 (1) : 7-16.
14. Feldman DS, Straight JJ, Badra MI et coll. Evaluation of an Algorithmic Approach to Pediatric Back Pain. *J Pediatr Orthop* 2006; 26(3) : 353-7.