

# « La tournée 2003 de la cheville ! »

par Greg Berry

Un samedi de garde à l'urgence, un tournoi de soccer qui se déroule dans le quartier remplit bien l'après-midi d'une multitude de blessures musculosquelettiques. Comme les « entorses » de la cheville figurent parmi les blessures les plus fréquentes dans les sports, votre expertise sera mise à l'épreuve : simple entorse, fracture, luxation ? Radiographies nécessaires ou non ? Attelle, plâtre, botte de marche, béquilles, chirurgie ? Voici une mise à jour qui répondra à ces questions.

## Qui parmi vous, chers lecteurs, n'a jamais souffert d'une entorse de la cheville ?

La cheville est le lien entre le pied et le reste du corps. De ce fait, elle sert d'articulation entre une plate-forme courte et fixe, soit le pied, et un long bras de levier, qui porte le corps. Si le mouvement de cette articulation, dans le plan sagittal est relativement libre, dans le plan coronal il est très limité. Compte tenu de cette contrainte biomécanique, la cheville est souvent blessée, surtout de nos jours, puisque diverses activités sportives connaissent une popularité accrue. Les entorses de la cheville représentent la raison de consultation musculosquelettique la plus fréquente dans les salles d'urgence en Amérique du Nord, et les fractures de la cheville sont les fractures le plus souvent opérées par les chirurgiens orthopédistes des États-Unis<sup>1</sup>.

### Anatomie

L'articulation de la cheville comprend le tibia, le péroné et l'astragale. On la compare à une mortaise, terme em-

*Le Dr Greg Berry, chirurgien orthopédiste, est professeur adjoint au Département de chirurgie de l'Université McGill, à Montréal.*

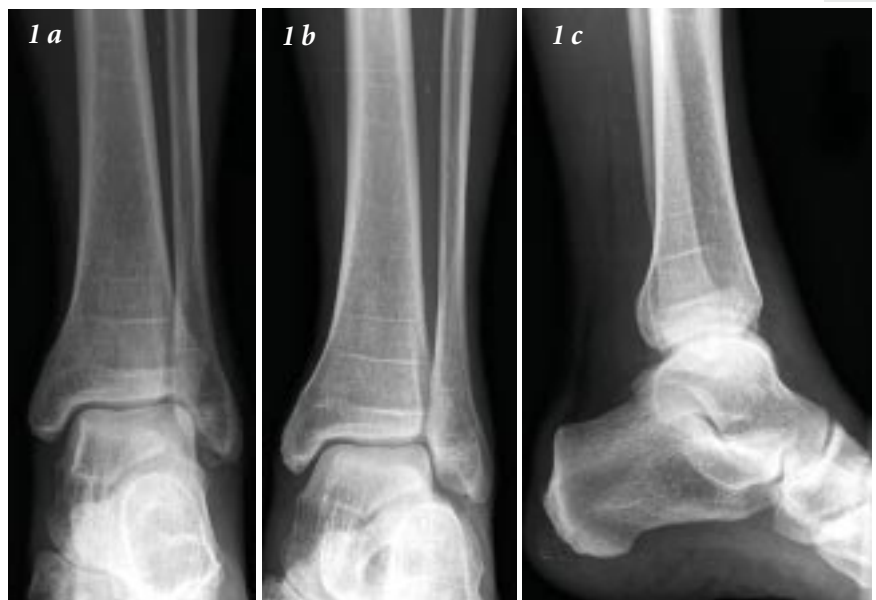

Figure 1. Les trois clichés radiologiques permettant d'évaluer un traumatisme aigu de la cheville : 1(a) vue de face ; 1(b) vue de mortaise ; 1(c) vue de profil. Il n'y a pas de fracture dans ce cas.

prunté de la menuiserie, qui décrit un bloc entouré sur trois côtés (figure 1 b). Cette configuration lui confère une stabilité médio-latérale, tandis que le dôme arrondi permet une flexion plantaire et dorsale libre (figure 1 c). La malléole externe (péroné distal) est plus longue que la malléole interne (tibia distal) et, par conséquent, l'astragale est plus libre en inversion qu'en éversion. L'aspect antérieur de l'astragale est plus large que son aspect postérieur et, de ce fait, il remplit la mortaise en dorsiflexion, tout en ayant un jeu médio-latéral en plantiflexion. Ce n'est donc pas

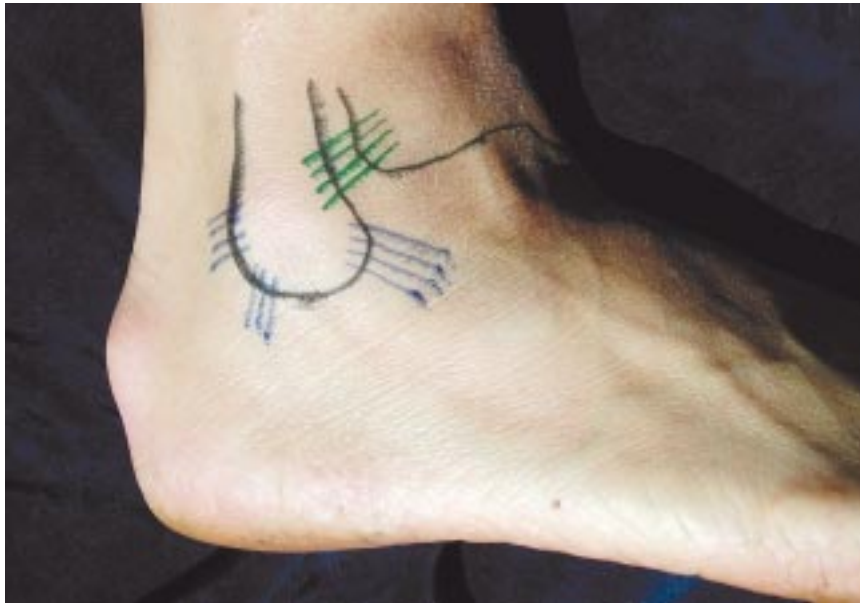

Figure 2. Les ligaments collatéraux externes (en bleu) et le ligament tibio-péronéen antérieur (en vert).

surprenant que la majorité des blessures de la cheville se fassent en inversion et en plantiflexion, la combinaison la plus instable possible.

Il y a trois groupes principaux de ligaments qui aident à stabiliser la cheville : le groupe externe, le groupe interne et le groupe antérieur. Le plus important et le plus fréquemment blessé est le complexe collatéral externe, qui comprend trois ligaments distincts : le ligament collatéral astragalo-péronéen antérieur (LCAPA), le ligament collatéral calcanéopéronéen (LCCP), et le ligament collatéral astragalo-péronéen postérieur (LCAPP) (figure 2). Le groupe antérieur est formé du ligament tibio-péronéen

antérieur (LTPA), une partie de la syndesmose (figure 2). Cette structure prévient l'écartement du péroné du tibia. On y trouve également une composante postérieure qui peut se briser en cas de blessure plus grave. Le ligament deltoïde, qui stabilise l'aspect interne de la cheville, est plus rarement blessé.

### Mécanisme des blessures

La majorité des blessures de la cheville sont dues à un trauma indirect, par inversion ou éversion du pied, et elles sont souvent associées à une torsion du tibia sur l'astragale. Les blessures en inversion sont les plus fréquentes, et elles surviennent lorsque la surface plantaire du pied se tourne vers le pied opposé. Souvent, la cheville

est en flexion plantaire, plaçant l'arrière-pied dans sa position la plus instable et la plus vulnérable. La capsule antéro-latérale et le LCAPA sont les premières structures mises sous tension qui se rompent. Si la force déformante persiste, le LCCP se rompt également. Le LCAPP est rarement atteint, sauf dans les cas de luxation. Le même mécanisme d'inversion et de torsion avec un vecteur de force différent peut causer une fracture spiralée de la malléole externe (figure 3). Si le choc est suffisamment fort, la malléole interne se fracturera ou le ligament deltoïde se rompra. Rarement, c'est le mécanisme qui intervient lors d'une fracture de l'aspect postérieur du tibia, appelé aussi

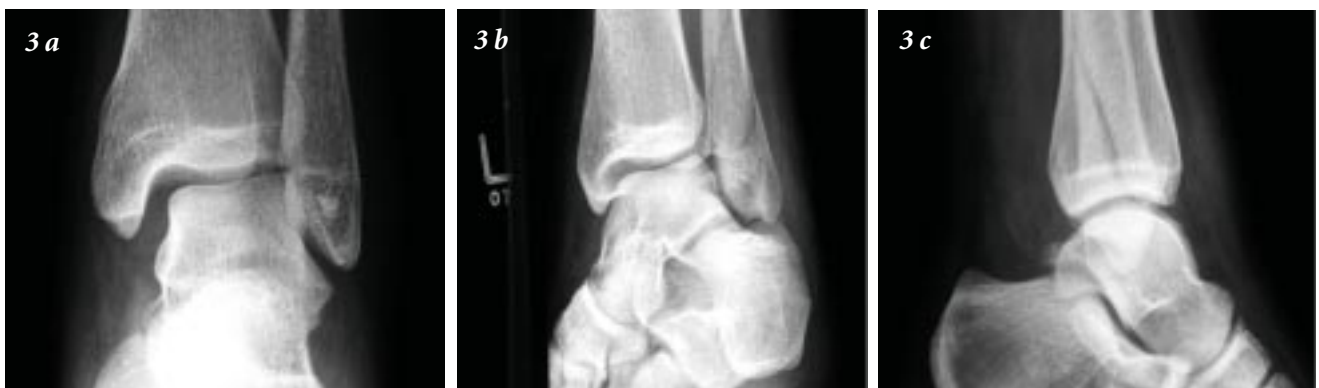

Figure 3. Trois radiographies d'une fracture de la malléole externe de la cheville. L'espace entre l'astragale, la malléole interne, la malléole externe et le plafond tibial n'est plus symétrique, témoignant d'un déplacement latéral de l'astragale (3a).

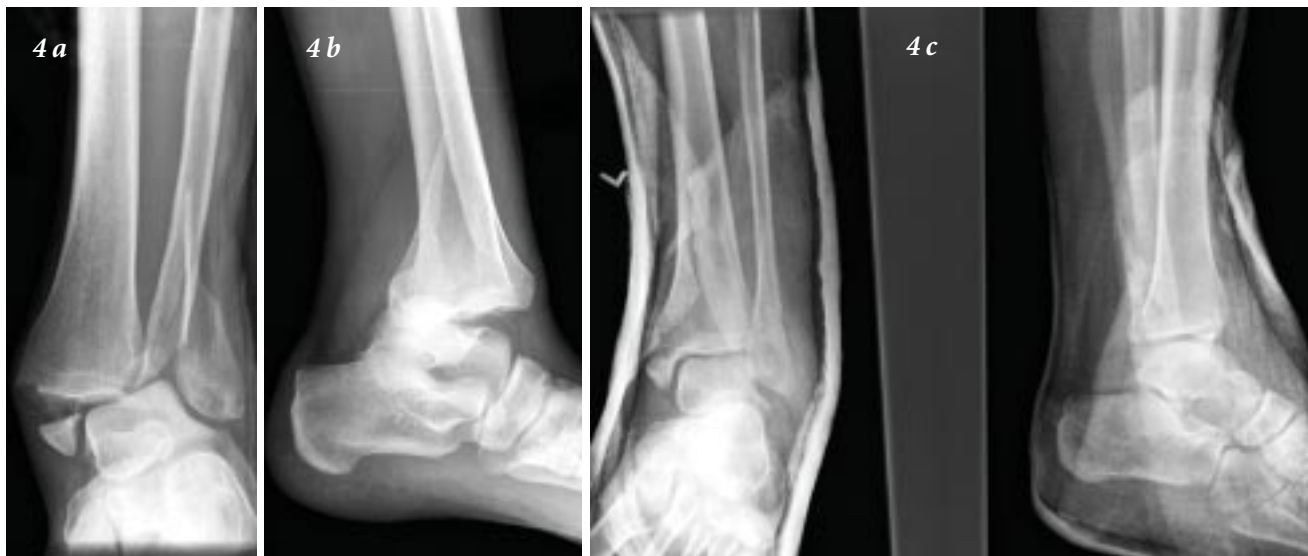

Figure 4. Deux radiographies d'une fracture-luxation de la cheville (a et b) et radiographie prise après la réduction (c).

la malléole postérieure, raison pour laquelle on parle de « fracture tri-malléolaire ». La blessure la plus grave survient lorsque l'astragale se déboîte, en se séparant de la mortaise, ce qui entraîne de multiples ruptures ligamentaires et (ou) fractures malléolaires (figure 4).

Le deuxième mécanisme le plus fréquent est la pronation-rotation externe, qui comprend une éversion de l'arrière-pied et une rotation externe de l'astragale dans la mortaise (figure 5). Ce phénomène est souvent associé à une dorsiflexion de la cheville, forçant la partie la plus large de l'astragale dans la mortaise et écartant le tibia du péroné. Cette combinaison de blessures est différente d'une blessure en inversion ; comme le ligament deltoïde et la syndesmosse sont placés sous tension, ils se rompent. La malléole interne peut s'arracher, et le péroné peut éventuellement se fracturer, à un niveau plus proximal que dans le cas d'une blessure en inversion. Il s'agit d'un point important à retenir lors de l'examen du patient. Ce dernier type de fracture porte le nom de fracture de Maisonneuve. Dans le cas d'une blessure moins grave, la rupture de la syndesmosse peut être partielle, touchant uniquement la composante antérieure; on parle dans ce cas d'une « entorse haute » de la cheville.

Les entorses et les fractures de la cheville peuvent survenir quel que soit le sport, mais sont plus fréquentes dans le cas de sports qui comportent des sauts (p. ex., le basketball, le volley-ball, le soccer ou le tennis) et des sports de contact (p. ex., le football ou le hockey). Étant donné le climat du Québec, même une simple balade en hiver peut

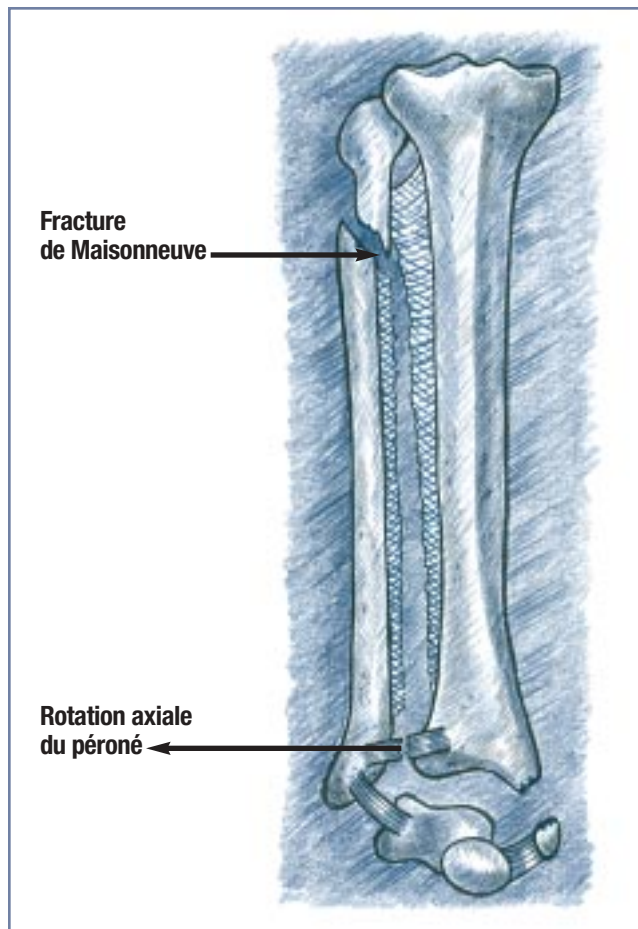


Figure 5. Image clinique du mécanisme de la pronation en rotation externe de la cheville.

## T A B L E A U I

### Les règles d'Ottawa pour déterminer la nécessité de radiographies lors d'une blessure aiguë de la cheville<sup>3</sup>

Présence de douleur dans la région malléolaire et :

- a. sensibilité à la palpation du rebord postérieur (les six derniers centimètres) ou de la partie distale du péroné ;  
**ou**
- b. sensibilité à la palpation du rebord postérieur (les six derniers centimètres) ou de la partie distale du tibia ;  
**ou**
- c. incapacité de mise en charge au moment de l'accident ou à l'urgence.

comporter un risque considérable !

### Présentation clinique

#### Anamnèse

L'anamnèse devrait se concentrer initialement sur le mécanisme de la blessure car, comme nous l'avons expliqué ci-dessus, ce dernier déterminera la constellation de blessures ligamentaires et osseuses. Ce fait est plus important dans le cas d'une pronation-rotation externe, car le péroné peut être fracturé bien au-dessus de la cheville (fracture de Maisonneuve) et on risque de ne pas déceler ce type de fracture à l'examen physique et sur les radiographies de la cheville. La capacité de mise en charge aidera à déterminer le besoin de radiographies de la cheville, lorsque l'on applique « les règles d'Ottawa » (*tableau I*)<sup>2</sup>.

#### Examen physique

La position sous-cutanée des principales structures de la cheville aide considérablement lors de l'examen. La blessure la plus spectaculaire est la fracture-luxation de la cheville (*figure 4*). L'astragale se déplace vers l'extérieur, et le tibia distal saillit de façon marquée en antéro-interne.

## T A B L E A U II

### Le diagnostic différentiel d'une blessure aiguë de la cheville

- Rupture ligamentaire simple ou multiple (entorse)
- Fracture malléolaire simple ou multiple
- Rupture du tendon d'Achille
- Fracture du processus antérieur ou de la tubérosité du calcaneum
- Fracture de la base du cinquième métatarse
- Entorse de l'articulation tarso-métatarsienne (Lisfranc)

Souvent, la peau se déchire et la fracture devient ouverte. Si la peau est intacte, elle est sous tension, et se nécrosera faute d'une réduction rapide. Une atteinte neurologique et vasculaire est possible, mais moins fréquente ; elle dicte également une réduction immédiate.

Dans le cas d'une fracture ou d'une entorse, un examen complet et systématique des structures osseuses et ligamentaires s'impose. Il devrait être guidé par le mécanisme déterminé à l'anamnèse. La cheville devrait être inspectée à la recherche d'un œdème, d'une déformation, d'un changement de couleur ou de plaies. La palpation devrait inclure les deux malléoles, chacun des ligaments collatéraux externes, le ligament deltoïde et la syndesmose. Il ne faut pas oublier de palper le péroné sur toute sa longueur pour éliminer une fracture de Maisonneuve, surtout dans le cas d'un mécanisme en pronation-rotation externe. La sensibilité de ces structures entraînera un diagnostic probable de fracture ou d'entorse, avant même que les radiographies soient obtenues. Comme on doit garder à l'esprit le diagnostic différentiel d'une blessure aiguë de la cheville (*tableau II*), il faut donc palper le tendon d'Achille, le processus antérieur et la tubérosité calcanéenne, la base du cinquième métatarse et l'articulation tarso-métatarsienne. Finalement, il est important d'éliminer la présence de blessures neurologiques ou vasculaires.

**La nécessité de prendre des radiographies en cas de blessure aiguë de la cheville dépendra de l'anamnèse et de l'examen physique, selon les règles d'Ottawa, dont la fiabilité est établie.**

R E P È R E



## Radiographies

La nécessité de prendre des radiographies en cas de blessure aiguë de la cheville dépendra de l'anamnèse et de l'examen physique, selon les règles d'Ottawa, dont la fiabilité est établie<sup>3</sup>. Trois clichés de la cheville sont nécessaires : vue de face (AP), vue de mortaise et vue de profil (figure 1 a, b et c). Une radiographie complète du tibia et du péroné s'impose si l'on soupçonne une fracture de Maisonneuve.

Certains centres n'utilisent pas le cliché de mortaise de façon systématique, mais ce cliché est bien plus utile que le cliché AP pour évaluer le déplacement de l'astragale. On l'obtient en plaçant le pied comme pour un cliché AP, mais avec 15° de rotation interne, afin de dégager l'astragale de la malléole externe (figure 1b). Sur ce cliché, l'espace entre l'astragale, le tibia et le péroné devrait être égal du côté supérieur, interne et externe. Faute d'une telle symétrie, on peut conclure qu'il y a déplacement de l'astragale dans la mortaise (figure 3). Un glissement de 1 mm réduit la surface de contact entre le tibia et l'astragale de 40 % et provoque, par conséquent, une dégénérescence précoce de la cheville, si le déplacement n'est pas corrigé<sup>4</sup>.

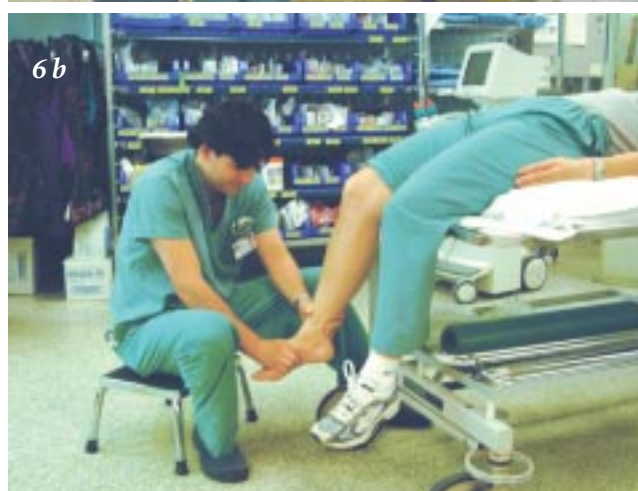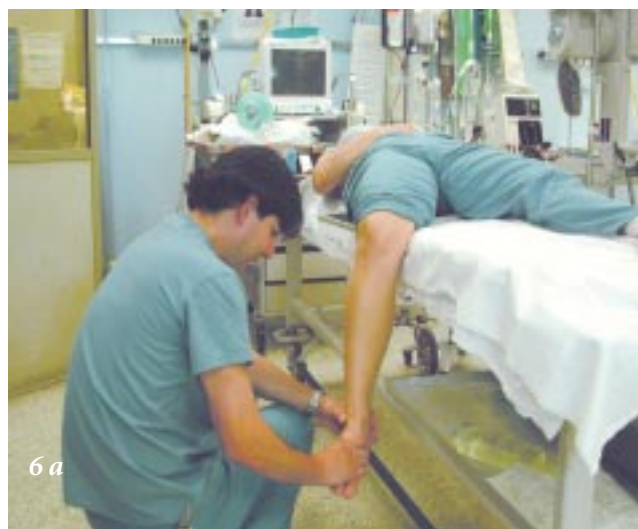## Traitement

### Fractures-luxations

Lorsqu'on diagnostique une fracture-luxation, il faut réduire immédiatement la luxation pour éliminer la tension sur la peau et les structures neurovasculaires. Comme dans toutes les manœuvres de réduction, le confort du patient est primordial pour minimiser la douleur et pour éliminer la contraction musculaire défensive, qui rendra la réduction plus difficile et plus traumatique pour la cheville, et plus traumatisante pour le patient et pour le médecin !

Il faut donc assurer la sédation et une analgésie intraveineuse, en prenant des mesures de précaution sur le plan de la ventilation. Il faut, par la suite, fléchir le genou du patient à 90°, en glissant le membre du côté du lit (figure 6 a). En plaçant une petite planche sous la fesse, on empêchera le patient de glisser vers le côté du lit.

Comme deuxième option, on peut déplacer le patient jusqu'au bout du lit pour permettre une flexion au niveau



**Figure 6.** Position pour la manœuvre de réduction d'une fracture-luxation de la cheville. La patiente est sous sédation et le genou est fléchi à 90°, afin d'éliminer la tension au niveau gastrocnémien. Le médecin est assis confortablement, et exerce une traction modérée et constante.

des genoux, mais il faut s'assurer dans ce cas que la civière ne basculera pas sous le poids mal distribué (figure 6 b). Le genou doit absolument être fléchi pour relâcher la tension au niveau gastrocnémien, tension qui empêcherait toute tentative de réduction. Une fois le patient sous l'effet des sédatifs, le médecin exercera une traction modérée et constante, avec un léger appui vers l'intérieur. Il faut

**Certains centres n'utilisent pas le cliché de mortaise de façon systématique, mais ce cliché est bien plus utile que le cliché AP pour évaluer le déplacement de l'astragale.**

cependant faire preuve de patience et, surtout, ne pas tirer d'un coup sec. La fracture devrait être réduite en quelques minutes.

Une fois la réduction réalisée, il faut immobiliser la cheville rigidement et obtenir des radiographies pour confirmation. Par ailleurs, il faudrait consulter immédiatement un chirurgien orthopédiste en vue de la planification d'une intervention chirurgicale ou, si la tentative de réduction échoue, pour effectuer une réduction sous anesthésie. Il va sans dire que toute fracture-luxation ouverte, comme toute atteinte neurovasculaire qui ne peut guérir par réduction seulement, dicte une intervention chirurgicale immédiate.

### Fractures

Dans le cas des fractures malléolaires simples ou multiples, le patient doit être soumis à une immobilisation rigide avant toute consultation en orthopédie. Toutes les fractures touchant la cheville devraient être évaluées par un chirurgien orthopédiste, puisque le déplacement peut être presque imperceptible ou visible uniquement sur une radiographie en charge. Le patient devrait obtenir un rendez-vous à la prochaine clinique externe, si le délai ne dépasse pas une semaine. Le membre atteint ne devrait pas être mis en charge, et il faudrait le garder en position surélevée.

### Entorses

Le traitement d'une entorse aiguë de la cheville ne fait pas le consensus et reste controversé. Depuis peu de temps, tout le monde semble accepter, que pour tous les types d'entorses, de légères à graves, le traitement optimal consiste en une courte période de protection, pour assurer le confort du patient, suivie d'une réadaptation dite « fonctionnelle »<sup>5</sup>.

L'immobilisation, par attelle rigide, par botte amovible ou par simple bandage élastique devrait être de courte durée (de 1 à 10 jours). L'immobilisation prolongée ne réduit pas la fréquence d'une instabilité chronique, et provoque l'atrophie musculaire, l'ankylose articulaire et une diminution de la proprioception. C'est pourquoi elle a été

abandonnée. Par ailleurs, les interventions chirurgicales en cas de blessures aiguës ont également été abandonnées, puisque l'issue clinique à court, moyen et long termes n'est pas supérieure à celle d'un traitement conservateur. De plus, une chirurgie implique une reprise plus tardive des activités normales et des complications multiples, autant de facteurs qui n'entrent pas en ligne de compte dans le cas d'un traitement non chirurgical.

Dans le cas des entorses de modérées à graves, chez les athlètes, les ouvriers ou d'autres patients qui doivent reprendre rapidement leurs activités normales, une consultation en physiothérapie est recommandée. La réadaptation fonctionnelle comprend trois phases<sup>6</sup>.

Pendant la première phase, le but est d'assécher l'œdème et de soulager la douleur par le repos, la compression, la surélévation, la cryothérapie (application de glace) et l'immobilisation, comme nous l'avons indiqué ci-dessus. On peut autoriser la mise en charge du membre selon la tolérance du patient.

Après 7 à 10 jours, on aborde la deuxième phase, qui comprend des exercices pour rétablir l'amplitude articulaire, la force musculaire et la proprioception. Il est surtout important de renforcer les structures péronières pour rétablir leurs capacités d'éversion de l'arrière-pied et, par conséquent, pour réduire le risque de récurrence d'entorse en inversion. Les exercices de proprioception sont tout aussi essentiels pour que les patients puissent retrouver les réflexes nécessaires pour contrôler la position de la cheville durant les activités physiques.

Durant la troisième phase, qu'on aborde de trois à six semaines plus tard, le patient doit faire des exercices spécifiques au sport qu'il pratique ou à la profession qu'il exerce, pour lui permettre de reprendre ses activités normales en toute sécurité.

Après une entorse, la douleur, l'œdème ou la sensation d'instabilité peuvent persister pendant des semaines, voire des mois, mais ils devraient disparaître graduellement. Si après trois mois le patient continue à manifester des symptômes, on devrait lui recommander une consulta-

**Tout le monde semble accepter que, pour tous les types d'entorses, de légères à graves, le traitement optimal consiste en une courte période de protection, pour assurer le confort du patient, suivie d'une réadaptation dite « fonctionnelle ».**



## Congrès de formation médicale continue FMOQ

### Mai 2003

7-17 **La FMOQ sous d'autres cieux**  
Barcelone, Espagne

### Juin 2003

12, 13 **Urologie/Néphrologie/Allergies**  
Hôtel Le Montagnais, Saguenay

### Septembre 2003

18, 19 **La santé des femmes**  
Palais des congrès, Montréal

### Octobre 2003

16, 17 **La gastro-entérologie**  
Hôtel Radisson Québec

### Novembre 2003

6, 7 **ORL et ophtalmologie**  
Hôtel Radisson Québec

**La FMOQ sous d'autres cieux**  
Riviera Maya, Mexique

### Décembre 2003

4, 5 **L'appareil locomoteur**  
Hôtel Delta Centre-ville, Montréal

### Février 2004

12, 13 **La pneumologie**  
Québec

## S U M M A R Y

**The 2003 round-up on the ankle.** The combination of an increasingly active adult population and a biomechanical vulnerability translates into a large number of ankle injuries requiring medical attention. The medical history determines the mechanism of injury and helps to focus the physical examination which should systematically evaluate all vulnerable structures which are in large part subcutaneous. Judicious use of radiographs will define fractures and, more importantly, the congruence of the ankle mortise. Fractures associated with dislocation or marked subluxation require immediate reduction in order to diminish any skin tension and the risk of perforation. Neurovascular structures will also be decompressed. Open fractures require immediate surgical consultation. All intra-articular fractures should be referred for orthopaedic consultation on a semi-urgent basis. The majority of ankle sprains can be treated by family physicians with short-term immobilization followed by "functional rehabilitation". Prolonged pain or disability should prompt the search for an occult injury.

**Key words:** trauma, ankle, evaluation, treatment.

tion en orthopédie pour écarter la présence d'une blessure occulte. ❧

**Date de réception :** 21 octobre 2002.

**Date d'acceptation :** 12 novembre 2002.

**Mots clés :** trauma, cheville, évaluation, traitement.

## Bibliographie

1. Michelson JD. Fractures about the ankle. *J Bone and Joint Surg* 1995; 77A:142-52.
2. Stiell IG, Greenberg GH, McKnight RD, et al. Decision rules for the use of radiography in acute ankle injuries: refinement and prospective validation. *JAMA* 1993; 269: 1127-32.
3. Stiell IG, McKnight RD, Greenberg GH, McDowell I, Nair RC, Wells GA, et al. Implementation of the Ottawa ankle rules. *JAMA* 1994; 271: 827-32.
4. Ramsey PL, Hamilton W. Changes in tibiotalar area of contact caused by lateral talar shift. *J Bone and Joint Surg* 1976; 58A: 356-7.
5. Kannus P, Renstrom P. Treatment for acute tears of the lateral ligaments of the ankle. *J Bone and Joint Surg* 1991; 73A: 305-12.
6. Pfeffer GB, éd. *Chronic Ankle Pain in the Athlete*. Rosemont, Illinois: The American Academy of Orthopaedic Surgeons Monograph Series, 2000