

# Les têtes plates... pas vraiment un casse-tête!

Johanne L'Allier

« Docteur, mon bébé a la tête plate ! Est-ce que ça va s'améliorer ? Devra-t-il porter un casque ? Et les répercussions à long terme sur son développement ? »

En tant que médecin, que dois-je faire ?

**L**A PLAGIOCÉPHALIE positionnelle n'est pas nouvelle. Depuis la recommandation faite par l'American Pediatrics Association en 1996 de placer les bébés sur le dos pour dormir, on remarque une augmentation de la prévalence de la plagiocéphalie, sans que des études n'aient pour autant indiqué clairement une hausse réelle de son incidence<sup>1</sup>. Néanmoins, cet état inquiète les mères, tout comme les médecins, ce qui justifie l'importance de préciser sa conduite en présence d'un enfant ayant la tête plate.

Ce problème entraîne un nombre incroyable de consultations en physiothérapie ou dans des cliniques de remodelage, qui pourraient sûrement être évitées dans bien des cas.

Aucune étude à répartition aléatoire ne montre de façon manifeste l'efficacité des mesures thérapeu-

tiques. En général, ce sont des études de cohortes ou des séries de cas de pauvre qualité méthodologique. Plusieurs facteurs sont donc à prendre en compte dans le choix du traitement<sup>2</sup>.

Comme médecin, on doit demeurer attentif à toute déformation de la tête pouvant survenir au cours de la première année de vie. Dans un premier temps, on doit chercher les facteurs de risque susceptibles de contribuer à la plagiocéphalie positionnelle et à toute autre affection. Dans un deuxième temps, on doit bien savoir examiner la tête d'un enfant. C'est ce qui nous permettra d'orienter notre diagnostic et notre approche thérapeutique.

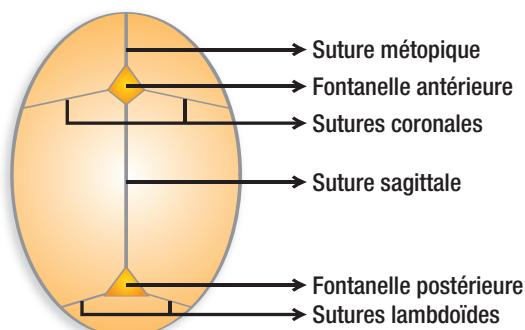
## Qu'est-ce qu'une plagiocéphalie positionnelle ?

Afin de bien évaluer toute déformation de la tête pouvant survenir chez un nouveau-né ou au cours de la première année de vie, on doit connaître les

La D<sup>re</sup> Johanne L'Allier, pédiatre, exerce au Département de pédiatrie du Centre hospitalier universitaire de Sherbrooke.

Figure 1

### Anatomie de la voûte du crâne<sup>3</sup>



## Encadré 1

### Examen méthodique de la tête

1. Palpation des fontanelles antérieure et postérieure : forme, position, dépression ou bombement.
2. Vue du vertex : observation de la symétrie des os frontaux et occipitaux, largeur du diamètre bipariétal, longueur du crâne, forme du front, position antérieure ou postérieure des oreilles.
3. Vue postérieure : niveau de la base du crâne, bombement de la mastoïde, déplacement vertical de l'oreille, largeur du crâne.
4. Vue frontale : symétrie du visage, position des yeux, déplacement du nez, présence d'un torticolis, oreilles.
5. Palpation des sutures : mobilité, pont osseux (une mobilité des sutures sagittale et métopique est présente jusqu'à l'âge de 2 mois).
6. Mouvements d'inclinaison et de rotation du cou, position du cou.



de la tête repose principalement sur l'examen physique et ne nécessite pas de mesures anthropométriques ni d'examens d'imagerie tridimensionnelle<sup>4</sup>. Il s'agit d'une évaluation peu coûteuse, facile à faire, qui nous permet d'orienter le diagnostic et le traitement et d'évaluer l'évolution du problème et la réponse au traitement (figure 2). La radiographie simple du crâne sera réservée aux cas de présomption de craniosynostose<sup>3</sup>.

La plagiocéphalie positionnelle est une déformation de la voûte crânienne causée par des pressions extérieures (prénatales et postnatales). À la naissance, un nouveau-né normal peut présenter une déformation de la tête liée à des facteurs intra-utérins, tels que le positionnement en siège, les malformations utérines, le travail prolongé, une grossesse multiple ou un oligoamnios. En général, ces déformations disparaissent rapidement, ce qui les distingue des anomalies intrinsèques. Cependant, la persistance ou l'apparition progressive d'une déformation après six semaines de vie devrait nous alarmer<sup>5</sup>, car il pourrait s'agir d'une plagiocéphalie positionnelle en installation ou d'une craniosynostose.

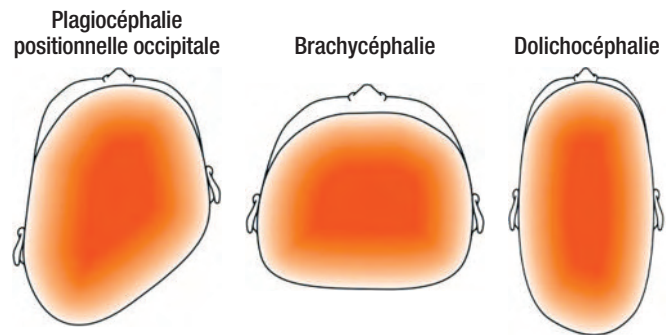
Parmi les trois types de plagiocéphalie positionnelle, les plus fréquents sont la plagiocéphalie positionnelle occipitale, la brachycéphalie et la dolichocéphalie (figure 3).

Dans le cas d'une plagiocéphalie positionnelle occipitale (plagiocéphalie asymétrique) (figure 3), la tête sera généralement normale à la naissance, mais se déformera peu à peu au cours des premières semaines ou des premiers mois de vie. La plupart du temps, les bébés atteints auront tendance à toujours incliner la tête du même côté. Le crâne des petits bébés étant mou et malléable et les muscles du cou étant faibles, les os du crâne seront modifiés par la pression qui y est exercée<sup>3</sup>. Par conséquent, lorsqu'une tête de forme normale au départ prend peu à peu la forme d'un parallélogramme (figure 4), le diagnostic de plagiocéphalie occipitale postérieure est le plus probable (aplatissement unilatéral de l'occiput, évolution antérieure de l'oreille du même côté, bombement du front du même côté, saillie postérieure pariétale controlatérale, possibilité d'asymétrie faciale) (figure 5A).

En ce qui concerne la brachycéphalie (plagiocéphalie symétrique, plagiocéphalie postérieure centrale) (figure 3), on trouve souvent à l'anamnèse un bébé de

**Figure 3**

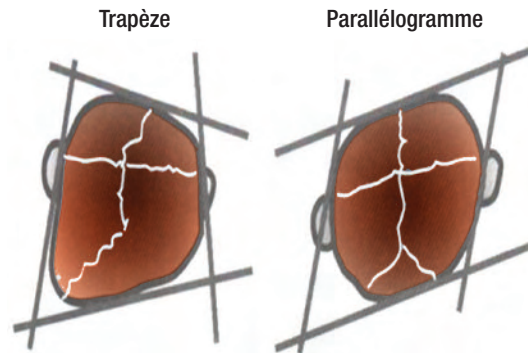
**Types de plagiocéphalie positionnelle les plus fréquents**



Source : The London Orthotic Consultancy Limited ©2005-2011. Reproduction autorisée.

**Figure 4**

**Formes de têtes**



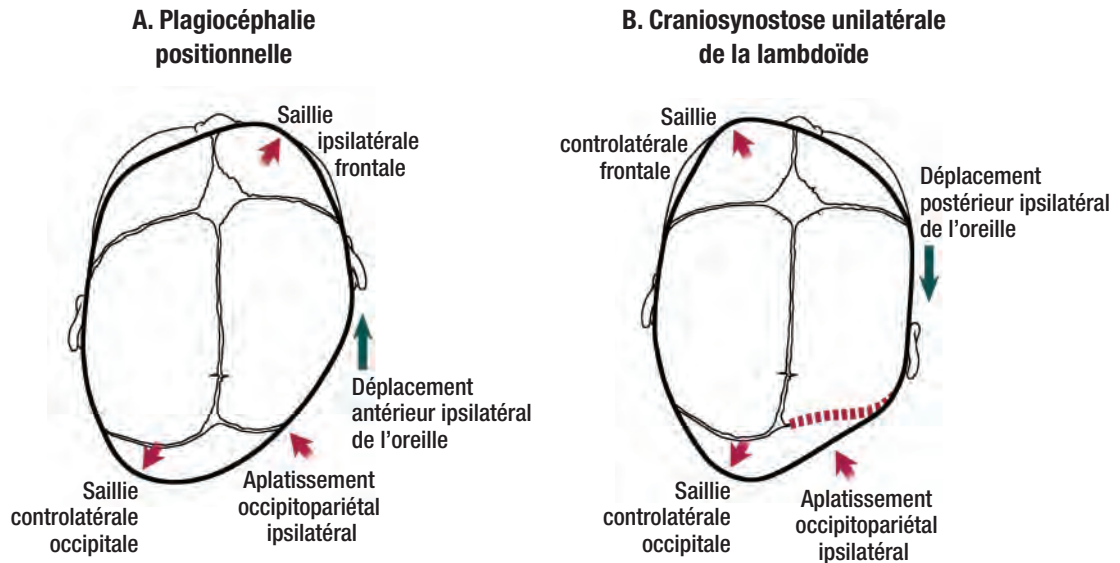
Source : Lavoie E. Garder la tête froide en présence d'une tête plate ! Présentation PowerPoint. Reproduction autorisée.

pois élevé à la naissance, ayant subi une fracture d'une clavicule ou d'une jambe, hypotonique avec ou sans retard de développement, atteint de cardiopathie ou ayant été allaité longtemps. À l'examen, le bébé présente un élargissement et un raccourcissement du crâne, un bombement frontal, une augmentation de la voûte du crâne et un aplatissement occipital<sup>6</sup>. Cette déformation positionnelle se corrigerait plus difficilement et plus lentement. Toutefois, une brachycéphalie peut évoquer une craniosynostose bilatérale des coronales, ce qui est tout de même très rare.

La dolichocéphalie (figure 3) se voit chez les bébés ayant fait un séjour prolongé en néonatalogie ou ayant été placés sur le côté. La tête sera alors longue et étroite.

## Figure 5

### Caractéristiques de la plagiocéphalie positionnelle et de la craniosynostose unilatérale de la lambdoïde



Source : Renee Cannon © 2004. Reproduction autorisée.

#### Quels sont les facteurs de risque et les problèmes associés à une plagiocéphalie ?

Dans l'évaluation et la prise en charge d'une plagiocéphalie positionnelle, on devra vérifier la présence de facteurs de risque et de tout autre problème pouvant y être associé. Les principaux facteurs sont les suivants<sup>7,8</sup> :

- ⊗ position couchée sur le dos ;
- ⊗ position préférentielle de la tête ;
- ⊗ présence d'un torticolis ;
- ⊗ sexe masculin ;
- ⊗ premier bébé ;
- ⊗ grossesse multiple ;
- ⊗ méthode d'alimentation ;
- ⊗ position durant l'allaitement ;
- ⊗ moins de trois périodes par jour sur le ventre ;
- ⊗ retard de développement ;
- ⊗ hypotonie ;
- ⊗ prématurité.

À la naissance, on remarque souvent une position préférentielle sans que le bébé n'ait nécessairement un torticolis. On devra sensibiliser les parents afin de s'assurer que le petit ne souffrira pas de torticolis ni de plagiocéphalie.

La détection d'un torticolis à la naissance, ou dans les semaines qui suivent, est très importante. En effet, la présence d'un torticolis justifie une évaluation et des traitements de physiothérapie, ce qui ne sera pas le cas de la plupart des plagiocéphalies positionnelles. Par ailleurs, il faudra penser à faire une évaluation radiologique de la colonne cervicale. On doit donc examiner le cou de façon attentive et bien connaître le diagnostic différentiel du torticolis congénital (*encadré 2*)<sup>3</sup>.

#### Savez-vous différencier la plagiocéphalie positionnelle de la craniosynostose ?

Le premier défi du médecin est de déterminer s'il s'agit ou non d'une craniosynostose, soit une ferme-

**Dans l'évaluation des facteurs de risque de plagiocéphalie, la présence d'un torticolis s'avère extrêmement importante et justifiera une radiographie de la colonne cervicale et une orientation en physiothérapie pour une évaluation et une prise en charge.**

**Repère**

ture prématurée des sutures de la boîte crânienne (figure 1)<sup>3</sup>. Cette fermeture peut être unique, multiple, isolée, syndromique, primaire ou secondaire.

Dans le cas d'une craniosynostose, la déformation sera souvent présente dès la naissance. Toutefois, la tête pourrait également être normale. Il ne faut donc pas exclure cette possibilité d'emblée, car la déformation pourrait n'apparaître qu'au cours de la première année de vie<sup>7</sup>. Par conséquent, il faut demeurer vigilant lorsqu'on examine la tête d'un enfant de manière à repérer le plus tôt possible une craniosynostose et à intervenir de façon précoce, idéalement avant l'âge d'un an, afin de réduire le plus possible les déformations et d'obtenir de meilleurs résultats chirurgicaux. Dans la plupart des cas, le problème sera uniquement de nature esthétique, mais aura tout de même des conséquences psychologiques durant l'enfance et à l'âge adulte.

À l'occasion, des problèmes fonctionnels (troubles ophtalmiques, auditifs ou respiratoires, hypertension intracrânienne, hydrocéphalie, occlusion dentaire) seront présents.

Une radiographie du crâne nous permettra de mettre en évidence une craniosynostose. Dans le doute, une tomodensitométrie s'impose. Cependant, le clinicien averti ne se laissera pas distraire par une radiographie normale. Son examen clinique aura préséance. Par exemple, lors d'une craniosynostose de la suture métopique, le diagnostic est parfois difficile à poser avec une radiographie simple du crâne, car cette suture est la plus difficile à visualiser. La morphologie très particulière des orbites et l'hypertélorisme oculaire seront ainsi de bien meilleurs signes de trigonocéphalie. Dès qu'il subsiste un doute après une radiographie simple normale, une tomodensitométrie est de rigueur.

La plupart des craniosynostoses ne seront pas associées à d'autres anomalies. Cependant, devant une déformation de la boîte crânienne, on devra toujours chercher des anomalies du visage et des membres et faire également un examen neurologique complet<sup>9</sup>.

Attention ! Les déformations obliques du crâne ne sont pas toutes d'origine positionnelle.

## Encadré 2

### Diagnostic différentiel du torticolis congénital<sup>3</sup>

- ⊗ Traumatisme ou ischémie du muscle sterno-cléido-mastoïdien causé par une mauvaise position dans l'utérus ou un traumatisme à l'accouchement (une petite masse sera alors palpable sur le muscle sterno-cléido-mastoïdien)
- ⊗ Raccourcissement du muscle sterno-cléido-mastoïdien
- ⊗ Position préférentielle dans l'utérus
- ⊗ Dysplasie de la hanche
- ⊗ Faiblesse des muscles du cou attribuable à de mauvaises positions d'allaitement
- ⊗ Scoliose
- ⊗ Anomalie de la colonne cervicale
- ⊗ Anomalie oculaire
- ⊗ Problème tumoral ou post-traumatique
- ⊗ Craniosynostose

La craniosynostose unilatérale de la lambdoïde donnera une plagiocéphalie postérieure occipitale ainsi que d'autres particularités à l'examen de la tête : déplacement postérieur de l'oreille, inclinaison de la base du crâne, proéminence controlatérale du front (figure 5B)

La craniosynostose unilatérale d'une suture coronale donnera une déformation oblique, associée à une plagiocéphalie antérieure. On aura alors une tête de forme trapézoïdale (figure 4).

La craniosynostose unilatérale de la suture coronale est la forme la plus fréquente tandis que celle de la suture lambdoïde est plutôt rare<sup>4</sup>.

En résumé, la prise en charge d'une déformation de la tête consiste en un examen méthodique de la tête, du cou, du visage et des membres ainsi qu'en un examen neurologique complet.

### Quelle sera la prise en charge d'une plagiocéphalie positionnelle ?

La prévention joue un rôle primordial (tableau)<sup>5</sup> et peut être effectuée par différents soignants<sup>5</sup>. Elle

**Lors de l'évaluation de toute déformation de la tête d'un enfant au cours de sa première année de vie, le médecin devra déterminer s'il s'agit d'une craniosynostose.**

## Repère

## Tableau

### Prévention de la plagiocéphalie et traitement de positionnement<sup>5</sup>

1. Alternier la position de la tête lorsque l'enfant est couché.
2. Alternier l'orientation du nourrisson dans son lit.
3. Approcher l'enfant des deux côtés (du lit ou pour les changements de couche).
4. En période d'éveil, varier les positions de l'enfant :
  - coucher le bébé sur le côté en lui mettant un petit rouleau dans le dos (alternier d'un côté à l'autre, sauf en cas de plagiocéphalie existante) ;
  - placer le bébé en position ventrale plusieurs fois par jour (plus de trois fois par jour) ;
  - limiter le temps dans le siège d'auto, dans le siège d'appoint et dans les balançoires ;
  - varier les positions lors de l'alimentation et lorsqu'il est dans nos bras ;
  - favoriser la position verticale le plus tôt possible ;
  - faire des exercices de rotation et d'inclinaison latérale du cou.

consiste d'abord à repérer les patients à risque et à diagnostiquer le problème le plus tôt possible.

Pendant les cours prénatals, il faut informer les parents et les sensibiliser à l'importance de leur participation dans la prévention et le traitement de la plagiocéphalie positionnelle. À la naissance, le personnel infirmier et le médecin devraient examiner l'enfant afin de déceler précocement le problème et montrer aux parents comment l'éviter. Par ailleurs, les intervenants des CSSS devraient bien connaître cette affection afin de sensibiliser davantage les parents et de diriger les enfants vers un spécialiste le plus tôt possible. En connaissant les facteurs de risque, on sera d'autant plus attentif à la possibilité d'une plagiocéphalie<sup>10</sup>.

Un bébé atteint devrait être vu en consultation toutes les quatre à six semaines. Si le traitement de positionnement donne de bons résultats, on poursuit le suivi. En cas de plagiocéphalie modérée ou importante ou encore en l'absence d'amélioration (après

s'être assuré que les parents ont bien appliqué le traitement de positionnement), on pourra envisager un remodelage et diriger le bébé vers les ressources offertes dans le milieu. Le remodelage donne des résultats plus rapides, mais pas nécessairement meilleurs que le positionnement. Si on considère le port d'un casque, le patient devrait être idéalement dirigé vers les ressources appropriées entre l'âge de 4 et 6 mois<sup>5</sup>.

Dans la littérature actuelle, il n'y a pas de preuves claires que la plagiocéphalie a des répercussions à long terme sur le développement de l'enfant. Certaines particularités, comme l'hypotonie, se veulent plutôt une prédisposition à la plagiocéphalie qu'une conséquence à long terme. Selon certaines observations, il y aurait des différences à l'âge scolaire quant au développement des enfants ayant eu une plagiocéphalie, mais il faudra d'autres études pour préciser le pronostic à long terme chez ces enfants.

Puisqu'aucune étude n'a montré un réel avantage du remodelage par rapport au positionnement, le traitement de la plagiocéphalie reposera donc essentiellement sur l'aspect esthétique. Le choix tiendra compte de la rapidité à laquelle les parents souhaitent une amélioration, du coût financier ainsi que des conséquences esthétiques du port du casque, en plus de la disponibilité d'un traitement donné<sup>2,11</sup>.

Date de réception : le 5 juillet 2011

Date d'acceptation : le 18 août 2011

La D<sup>re</sup> Johanne L'Allier n'a déclaré aucun intérêt conflictuel.

## Bibliographie

1. The Canadian Foundation for the Study of Infant Deaths, Canadian Institute of Child Health, Canadian Paediatric Society et coll. Positional plagiocephaly and sleep positioning: an update to the joint statement on sudden infant death syndrome. *Pediatr Child Health* 2001 ; 6 (10) : 788-9.
2. Bialocerkosky AE, Vladusic SH, Howell SM. Conservative interventions for positional plagiocephaly: a systematic review. *Dev Med Child Neurol* 2005 ; 47 (8) : 563-70.
3. Bortoluzzi P. Déformation de la voûte crânienne chez l'enfant : à détecter précocement. *Le Clinicien* 1996 ; 11 (11) : 107-27.

**Dans la majorité des cas de plagiocéphalie positionnelle, la radiographie du crâne ne sera pas nécessaire et le traitement préventif et positionnel sera suffisant.**

**Repère**

4. Liu Y, Kadlub N, da Silva Freitas R et coll. The misdiagnosis of craniosynostosis as deformational plagiocephaly. *J Craniofac Surg* 2008; 19 (1) : 132-6.
5. American Physical Therapy Association, Section on Pediatrics. *Fact Sheet. Deformational plagiocephaly and cranial remodeling in infants*. Alexandria : L'Association ; 2007. p. 1-6.
6. Hutchison BL, Hutchison LA, Thompson JM et coll. Plagiocephaly and brachycephaly in the first two years of life: a prospective cohort study. *Pediatrics* 2004; 114 (4) : 970-80.
7. Pogliani L, Mameli C, Fabiano V et coll. Positional plagiocephaly: what the pediatrician needs to know. A review. *Childs Nerv Syst* 2011; 27 (11) : 1867-76.
8. Oh AK, Hoy EA, Rogers GE. Predictors of severity in deformational plagiocephaly. *J Craniofac Surg* 2009; 20 (suppl. 1) : 685-9.
9. Cunningham ML, Heike CL. Evaluation of the infant with an abnormal skull shape. *Curr Opin Pediatr* 2007; 19 (6) : 645-51.
10. Cavalier A, Picaud JC. Prévention de la plagiocéphalie posturale. *Arch Pediatr* 2008; 15 (suppl. 1) : S20-S23.
11. Bialocerkowski AE, Vladusic SL, Wei Ng C. Prevalence, risk factor and natural history of positional plagiocephaly: a systematic review. *Dev Med Child Neurol* 2008; 50 (8) : 577-86.

**Flat Head Syndrome: not really a physician's headache!** Infantile positional occipital plagiocephaly is quite frequent in newborns, hence the importance of clarifying the physician's role in prevention and care. At first, he must thoroughly examine the child's head in order to detect signs of possible plagiocephaly or craniosynostosis. He should also verify if torticollis is present. If so, a referral to a physiotherapist is justified.

In most cases, evaluation and care will consist of anamnesis, physical examination, prevention measures and positioning treatment. Skull X-ray is justified when craniosynostosis is suspected and cervical spine X-ray when the patient has torticollis. For moderate to severe cases of plagiocephaly, a helmet should be considered. Positional plagiocephaly has an excellent prognosis whether in the perspectives of child's development or aesthetic. Only a minority of patients will be left with a head deformity.