



Le glaucome aigu ou chronique une bombe à retardement

Anik Desgroseilliers et Paul Harasymowycz

Dès le début de votre journée à l'urgence, on vous informe que deux patients ont un problème oculaire :

- ⊗ M^{me} Blain, qui a récemment eu un diagnostic de glaucome, vous consulte en raison d'une rougeur et d'un larmolement de l'œil droit depuis une semaine.
- ⊗ M. Nadeau, qui fait aussi du glaucome, vous dit que sa maladie est bien maîtrisée depuis qu'il a été opéré aux deux yeux il y a cinq ans. Il vient vous voir, car son œil gauche est rouge et sensible à la lumière depuis une semaine.

Alors que vous vous préparez à examiner ces deux patients à la lampe à fente, on vous transmet le message d'un autre patient. M. Bergeron, qui est suivi en ophtalmologie pour un glaucome, veut savoir s'il peut continuer de prendre le décongestionnant nasal que vous lui avez prescrit, car la bouteille comporte une mise en garde pour les patients atteints de glaucome.

Pour lequel de ces patients communiquerez-vous avec l'ophtalmologiste ?

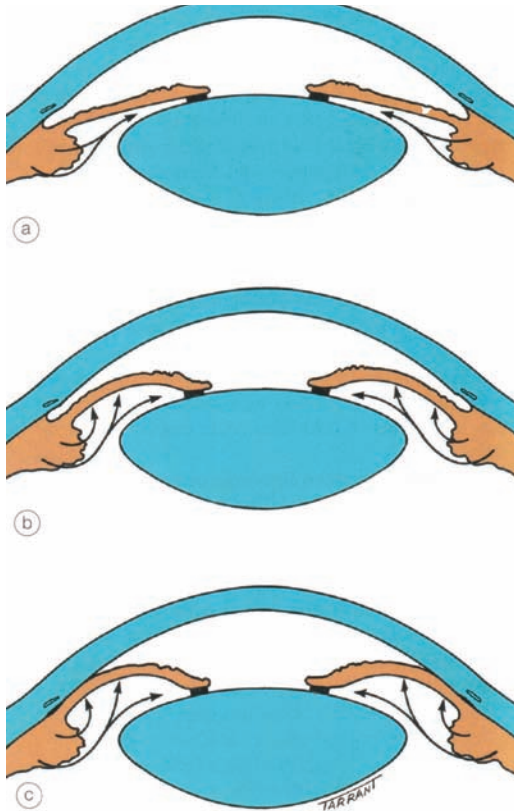
Mettez vos connaissances sur le glaucome à l'épreuve !

	Vrai	Faux
1. Le glaucome à angle fermé se manifeste presque toujours de façon aiguë.	<input type="checkbox"/>	<input type="checkbox"/>
2. Les agents anticholinergiques et adrénérgiques sont contre-indiqués chez tous les patients atteints de glaucome à angle fermé.	<input type="checkbox"/>	<input type="checkbox"/>
3. Quinze pour cent des patients souffrant de glaucome à angle ouvert ont une pression intraoculaire normale.	<input type="checkbox"/>	<input type="checkbox"/>
4. Le seul traitement qui s'est révélé efficace pour ralentir l'évolution du glaucome est l'abaissement de la pression intraoculaire.	<input type="checkbox"/>	<input type="checkbox"/>
5. Le risque d'infection perdure jusqu'à un an après une opération pour le glaucome.	<input type="checkbox"/>	<input type="checkbox"/>
6. Les agents topiques pour le traitement du glaucome peuvent causer une conjonctivite folliculaire.	<input type="checkbox"/>	<input type="checkbox"/>
7. L'absorption des bêtabloquants topiques dans la circulation générale est négligeable.	<input type="checkbox"/>	<input type="checkbox"/>
8. Plus de la moitié des patients atteints de glaucome à angle ouvert présentent une élévation de la pression intraoculaire après l'application de corticostéroïdes oculaires.	<input type="checkbox"/>	<input type="checkbox"/>

La D^{re} Anik Desgroseilliers, ophtalmologiste, exerce à l'Hôpital Notre-Dame du CHUM et à l'Institut de l'œil des Laurentides. Le D^r Paul Harasymowycz, ophtalmologiste, est chef de la Section Glaucome à l'Université de Montréal et directeur médical de l'Institut du glaucome de Montréal. Il pratique à l'Hôpital Maisonneuve-Rosemont et à la Clinique d'ophtalmologie Bellevue, à Montréal.

Figure

Bloc pupillaire



a) Résistance au passage d'humeur aqueuse de la chambre postérieure vers la chambre antérieure ; b) Augmentation de la pression dans la chambre postérieure avec iris bombé ; c) Occlusion de l'angle de drainage.

Source : Kanski JJ. *Kanski Clinical Ophthalmology: A Systematic Approach*. 6^e éd. Oxford : Butterworth-Heinemann Elsevier ; 2007. Reproduction autorisée.

Réponses

1 Le glaucome à angle fermé se manifeste presque toujours de façon aiguë. **FAUX.**

Revoyons d'abord les mécanismes physiopathologiques en cause. Le bloc pupillaire est la principale cause de fermeture de l'angle primaire. Il survient en cas d'augmentation de la résistance au passage de l'humeur aqueuse de la chambre postérieure vers la chambre antérieure à travers la pupille. Cette résistance est maximale lorsque la pupille est en po-

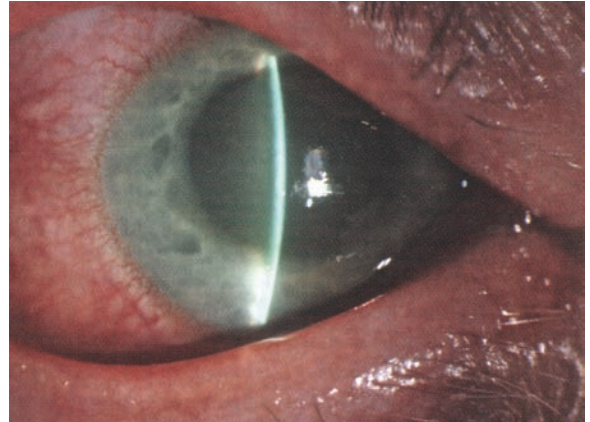


Photo 1. Crise de glaucome aiguë. Les signes caractéristiques incluent une pupille semi-dilatée fixe, une injection conjonctivale péri-ciliaire, une diminution de la transparence cornéenne, une chambre antérieure étroite et une élévation de la pression intraoculaire.

Source : Kanski JJ. *Kanski Clinical Ophthalmology: A Systematic Approach*. 6^e éd. Oxford : Butterworth Heinemann Elsevier ; 2007. Reproduction autorisée.

sition semi-dilatée. Il se produit alors une hausse de la pression dans la chambre postérieure, qui pousse l'iris périphérique contre le trabéculum de l'angle de drainage (figure¹).

La crise de glaucome aiguë survient lorsqu'il y a occlusion soudaine et complète du trabéculum. L'élévation dramatique de la pression intraoculaire entraîne alors l'apparition des symptômes aigus : douleur oculaire, baisse de vision, halos autour des lumières, céphalées, nausées et vomissements. La photo 1¹ montre les signes caractéristiques à l'examen oculaire.

La détection d'une chambre antérieure étroite chez un patient présentant un bloc pupillaire peut s'effectuer de deux façons :

- ☉ par un examen à la lampe à fente à l'aide d'une illumination oblique en fente mince : s'il y a fermeture de l'angle, l'iris périphérique est apposé à la cornée (photo 2¹).
- ☉ par illumination externe temporale au plan de l'iris : une chambre antérieure étroite produira une ombre sur plus des deux tiers de la moitié de la cornée du côté nasal².

Le glaucome à angle fermé peut également être chronique ou intermittent. Il s'agit du tableau le plus commun chez les Asiatiques³ et possiblement chez les personnes de race blanche aussi, bien qu'il existe peu de données épidémiologiques à ce sujet dans

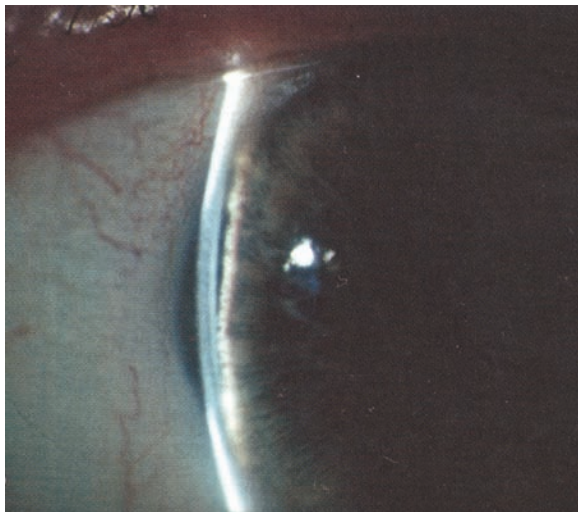


Photo 2. Chambre antérieure étroite. L'iris périphérique est partiellement apposé à la cornée.

Source : Kanski JJ. *Kanski Clinical Ophthalmology: A Systematic Approach*. 6^e éd. Oxford : Butterworth-Heinemann Elsevier ; 2007. Reproduction autorisée.

cette dernière population. Alors que la majorité des patients demeure sans symptômes, des céphalées et une vision trouble survenant de façon intermittente, particulièrement dans des conditions provoquant une dilatation pupillaire, peuvent évoquer des crises intermittentes de glaucome à angle fermé⁴. Une évaluation par un ophtalmologiste permettra l'établissement du diagnostic.

2 Les agents anticholinergiques et adrénergiques sont contre-indiqués chez tous les patients atteints d'un glaucome à angle fermé. FAUX.

La monographie de tous les médicaments à action anticholinergique ou adrénergique contient une mise en garde pour les patients atteints de glaucome. Pas surprenant que bon nombre de ceux-ci s'en inquiètent, tout comme leur pharmacien et vous. Il y a donc deux questions à se poser :

- Le patient souffre-t-il de glaucome à angle ouvert ou à angle fermé ?

Les médicaments anticholinergiques et adrénergiques (*tableau I*^{5,6}), en provoquant une dilatation pupillaire, peuvent précipiter une crise de glaucome aiguë par fermeture de l'angle chez les patients ayant une prédisposition anatomique, c'est-à-dire un an-

Tableau I

Médicaments pouvant causer une crise de glaucome aiguë par bloc pupillaire^{5,6}

Médicaments avec effets adrénergiques

- Mydriatiques
 - ⚡ Phényléphrine
- Décongestionnants nasaux
 - ⚡ Éphédrine, pseudoéphédrine
- Drogues stimulantes
 - ⚡ Cocaïne, amphétamine, ecstasy

Médicaments avec effets anticholinergiques

- Mydriatiques
 - ⚡ Tropicamide, homatropine, atropine
- Antidépresseurs tricycliques, inhibiteurs du recaptage de la sérotonine
 - ⚡ Imipramine, venlafaxine, paroxétine, citalopram
- Antihistaminiques
 - ⚡ Ranitidine, diphenhydramine
- Bronchodilatateurs
 - ⚡ Bromure d'ipratropium
- Toxine botulinique

gle iridocornéen étroit⁵. La mise en garde ne s'applique donc pas aux patients atteints d'un glaucome à angle ouvert.

- En cas de glaucome à angle fermé, le patient a-t-il déjà subi une iridotomie au laser ou une opération pour une cataracte ?

Le traitement du glaucome primaire à angle fermé, aigu ou chronique, implique une iridotomie au laser⁴. La création d'une ouverture dans l'iris périphérique permet le passage d'humeur aqueuse de la chambre postérieure vers la chambre antérieure et prévient une éventuelle fermeture aiguë de l'angle (*photo 3*¹). Le risque de glaucome aigu après la prise d'agents anticholinergiques ou adrénergiques est présent chez les patients ayant des angles iridocornéens étroits non traités⁵. Malheureusement, ces patients ignorent souvent leur état. Un examen de dépistage par un optométriste ou un ophtalmologiste devrait être envisagé chez les patients possédant des facteurs de risque de fermeture d'angle⁴ (*tableau II*⁴).

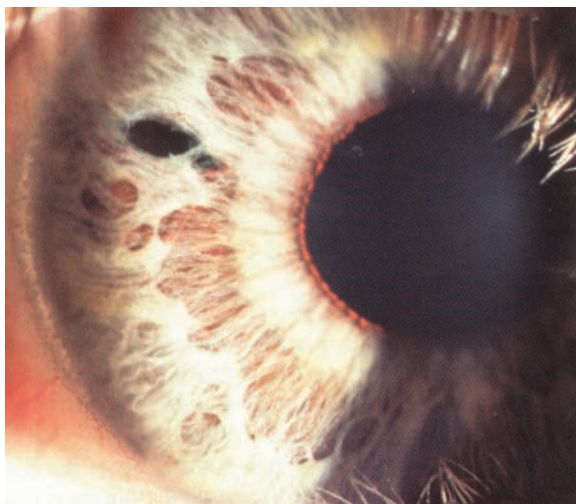

Photo 3. Iridotomie périphérique au laser.

Source : Kanski JJ. *Kanski Clinical Ophthalmology: A Systematic Approach*. 6^e éd. Oxford : Butterworth-Heinemann Elsevier ; 2007. Reproduction autorisée.

Les patients qui vous disent être atteints de glaucome à angle fermé ont donc pour la plupart déjà subi un traitement préventif au laser et peuvent utiliser ces médicaments sans risque, à moins d'avoir reçu un avis contraire d'un ophtalmologiste.

L'opération de la cataracte consiste à remplacer le cristallin (d'une épaisseur de 5 mm) par une lentille intraoculaire (d'une épaisseur d'à peine 1 mm). Le risque de fermeture d'angle aiguë chez les patients opérés pour une cataracte est donc également extrêmement faible, voire inexistant.

3 *Quinze pour cent des patients souffrant de glaucome à angle ouvert ont une pression intraoculaire normale. FAUX.*

Le glaucome à angle ouvert se définit comme une neuropathie optique dégénérative qui entraîne une atteinte caractéristique de la structure du nerf optique et du champ visuel. Par conséquent, une pression intraoculaire élevée ne représente pas en soi un critère diagnostique. Il s'agit plutôt d'un facteur de risque bien établi de glaucome à angle ouvert⁷. Cependant, jusqu'à la moitié des patients atteints d'un glaucome à angle ouvert ont une pression intraoculaire normale (10 mmHg – 21 mmHg)⁸. De plus, la majorité de ceux ayant une pression intraoculaire élevée (> 21 mmHg) ne seront jamais atteints du

Tableau II

Facteurs de risque de fermeture d'angle primaire⁴

- Âge
- Origine est-asiatique ou inuite
- Sexe féminin
- Hypermétropie (port de verres grossissants)
- Antécédents familiaux de fermeture d'angle
- Chambre antérieure étroite

Tableau III

Facteurs de risque de glaucome primaire à angle ouvert et dépistage^{4,10}

Facteurs de risque non oculaires

- Âge > 40 ans
- Ascendance africaine
- Antécédents familiaux

Intervalle de dépistage recommandé

- > 40 ans : au moins tous les trois ans
- > 50 ans : au moins tous les deux ans
- > 60 ans : au moins tous les ans

glaucome⁷. La mesure de la pression intraoculaire seule ne constitue donc pas une méthode de dépistage adéquate⁴.

Bien qu'il n'existe pas de programme officiel de dépistage du glaucome à angle ouvert au Canada, la détection et le traitement de cette maladie chronique et asymptomatique permettent d'en ralentir l'évolution^{7,9}. La Société canadienne d'ophtalmologie recommande donc un examen de dépistage par un optométriste ou un ophtalmologiste chez les personnes à risque^{4,10} (tableau III^{4,10}).

4 *Le seul traitement qui s'est révélé efficace pour ralentir l'évolution du glaucome est un abaissement de la pression intraoculaire. VRAI.*

Gouttes, lasers, chirurgies... il peut être difficile de s'y retrouver ! Sachez pourtant que toutes ces modalités de traitement visent un seul et même objectif : l'abaissement de la pression intraoculaire, puisqu'il s'agit du seul traitement dont l'efficacité a été prouvée pour ralentir l'évolution de la maladie⁴. Même

Tableau IV
Classes d'hypotenseurs oculaires et leurs effets indésirables^{4,6}

Classe	Nom générique (marque de commerce)	Dosage	Mécanisme d'action	Effets indésirables
Inhibiteurs non sélectifs des récepteurs bêta-adrénergiques	Timolol à 0,25 %, à 0,5 % (Timoptic, Timoptic-XE)	Timoptic : 2 f.p.j. Timoptic-XE : 1 f.p.j.	Réduit la production d'humeur aqueuse	Bronchospasme, bradycardie, réduction de la pression artérielle, diminution de la tolérance à l'exercice, trouble érectile, dépression.
Inhibiteurs sélectifs des récepteurs bêta ₁ -adrénergiques	Bétaxolol à 0,25 % (Betoptic S)	2 f.p.j.	Réduit la production d'humeur aqueuse	Les mêmes que ceux des agents non sélectifs. Moins de complications pulmonaires.
Agonistes des récepteurs alpha ₂ -adrénergiques	Brimonidine à 0,2 %, à 0,15 % (Alphagan, AlphaganP)	2 f.p.j., 3 f.p.j.	Réduit la production et augmente l'écoulement d'humeur aqueuse	Bouche sèche, céphalées, fatigue, somnolence, hypotension, risque de crise hypertensive chez les utilisateurs d'inhibiteurs de la monoamine-oxydase.
Dérivés des prostaglandines	Bimatoprost à 0,03 % (Lumigan) Latanoprost à 0,005 % (Xalatan) Travoprost à 0,004 % (Travatan)	1 f.p.j.	Augmente l'écoulement d'humeur aqueuse	Effets locaux : changement de couleur de l'iris, allongement et augmentation de la pigmentation des cils.
Agents para-sympathomimétiques	Pilocarpine à 1 %, à 2 %, à 4 % (Isopto Carpine)	4 f.p.j.	Augmente l'écoulement d'humeur aqueuse	Effets locaux : douleur aux sourcils, myosis Effets généraux : crampes abdominales, diarrhée, salivation.
Inhibiteurs de l'anhydrase carbonique topiques	Dorzolamide à 2 % (Trusopt) Brinzolamide à 1 % (Azopt)	2 f.p.j., 3 f.p.j.	Réduit la production d'humeur aqueuse	Effets locaux : altération du goût (goût amer).
Inhibiteurs de l'anhydrase carbonique	Acétazolamide (Diamox)	125 mg – 250 mg 4 f.p.j. par voie orale	Réduit la production d'humeur aqueuse	Paresthésies, crampes abdominales, diarrhée, fatigue, dépression, hypokaliémie, acidose métabolique, lithiase rénale, dyscrasie sanguine.
	Méthazolamide (Neptazane)	25 mg – 50 mg 3 f.p.j. par voie orale		
Agents hyperosmotiques	Mannitol, solution à 20 % Glycérine, solution à 50 %	1 g/kg – 2 g/kg, par voie intraveineuse 1 g/kg – 1,5 g/kg par voie orale	Entraîne une déshydratation du vitré par appel osmotique	Mannitol : Rétention urinaire, insuffisance cardiaque, œdème pulmonaire, insuffisance rénale, hémorragie sous-durale ou sous-arachnoïdienne. Glycérine : comme pour le Mannitol et acidocétose diabétique.

les patients atteints d'un glaucome à pression normale peuvent bénéficier d'une réduction de la pression intraoculaire¹¹. L'ophtalmologiste dispose de plusieurs options pour réaliser cet objectif.

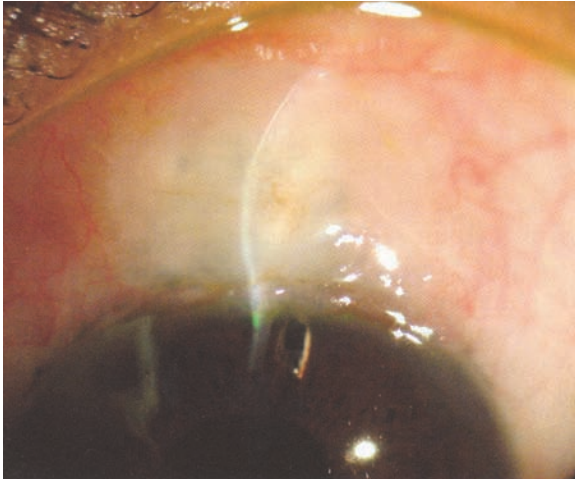


Photo 4a. Trabéculéctomie.

Source : Shaarawy T, Sherwood M, Hitching R et coll. *Glaucoma. Volume 2. Surgical Management*. Chapitre 70. 1^{re} éd. Philadelphie : Saunders Elsevier ; 2009. p. 116. Reproduction autorisée.

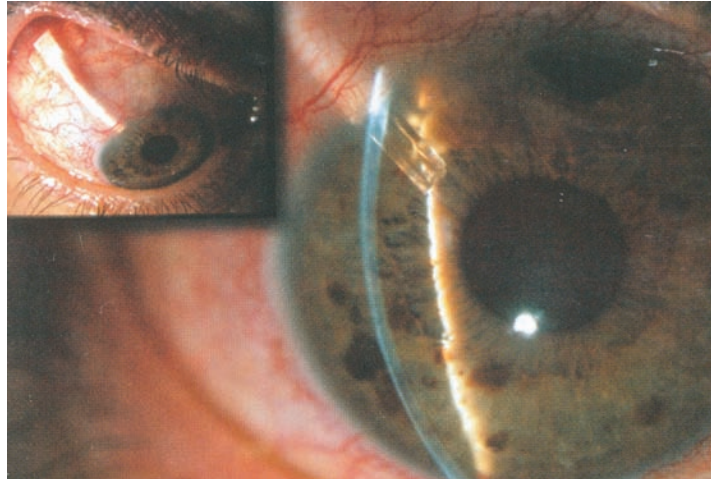


Photo 4b. Implant de drainage orbitaire.

Source : Kanski JJ. *Kanski Clinical Ophthalmology: A Systematic Approach*. 6^e éd. Oxford : Butterworth-Heinemann Elsevier ; 2007. Reproduction autorisée.

Le traitement médical topique, souvent la première approche thérapeutique tentée, est constitué d'une association d'agents topiques parmi cinq classes (tableau IV^{4,6}) et permettra de bien maîtriser la pression intraoculaire chez la majorité des patients.

La trabéculoplastie au laser, seule ou en association avec un traitement topique, consiste en l'utilisation d'un laser sur les cellules du trabéculum de l'angle de drainage afin d'accroître la sortie d'humour aqueuse et d'entraîner par conséquent une baisse de la pression intraoculaire.

L'intervention chirurgicale est généralement employée lorsque les méthodes précédentes ne suffisent plus. Plusieurs techniques permettent maintenant d'abaisser la pression intraoculaire. La trabéculéctomie demeure la plus fréquente. Elle consiste à créer une communication entre la chambre antérieure et l'espace sous-conjonctival par une incision ou un volet scléral. La dérivation de l'humour aqueuse sous la conjonctive forme alors une bulle de filtration (photo 4a¹²). Une autre solution est d'insérer dans la chambre antérieure un tube de silicone com-

muniquant avec un réservoir placé dans l'espace sous-conjonctival au niveau de l'orbite (photo 4b¹).

5 Le risque d'infection perdure jusqu'à un an après une opération pour le glaucome. **FAUX.**

Le risque d'infection à la suite d'une opération classique de trabéculéctomie est toujours présent¹³ ! En effet, les agents antifibroblastiques appliqués localement pendant l'intervention chirurgicale afin de préserver l'espace de filtration sous-conjonctival altèrent le processus de cicatrisation et entraînent une hypovascularisation et parfois même une avascularisation permanente de la conjonctive. Même si l'infection de la bulle de filtration du champ opératoire (photo 5¹) est rare, elle peut rapidement se propager aux structures internes de l'œil en raison de la communication directe existant avec la chambre antérieure. L'endophtalmie résultante peut causer une perte de vision importante et irréversible¹⁴. Un patient qui a subi une opération pour le glaucome, même il y a plusieurs années, et qui présente une rougeur oculaire nouvelle devrait être orienté rapidement en ophtalmologie.

Un patient qui a subi une opération pour le glaucome, même il y a plusieurs années, et qui présente une rougeur oculaire nouvelle, devrait être orienté rapidement en ophtalmologie.

Repère

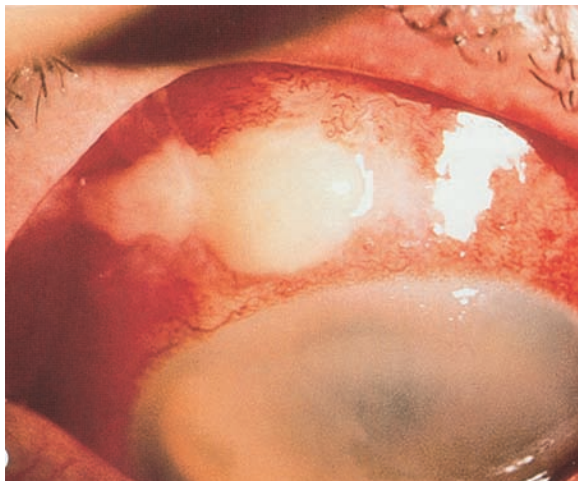


Photo 5. Surinfection de la bulle de filtration (blebitis) avec endophtalmie.

Source : Kanski JJ. *Kanski Clinical Ophthalmology: A Systematic Approach*. 6^e éd. Oxford : Butterworth-Heinemann Elsevier ; 2007. Reproduction autorisée.

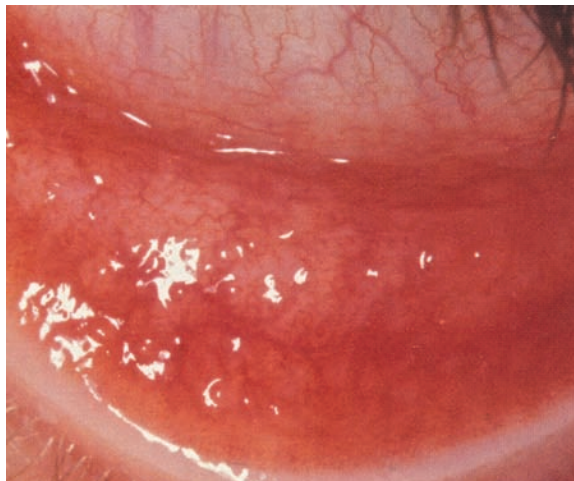


Photo 6. Conjonctivite folliculaire.

Source : Kanski JJ. *Kanski Clinical Ophthalmology: A Systematic Approach*. 6^e éd. Oxford : Butterworth-Heinemann Elsevier ; 2007. Reproduction autorisée.

6 Les agents topiques pour le traitement du glaucome peuvent causer une conjonctivite folliculaire. **VRAI.**

Bon nombre de patients qui suivent un traitement oculaire hypotensif se plaindront d'hyperhémie conjonctivale et d'inconfort oculaire. L'agent médicamenteux ou les agents de conservation contenus dans la préparation des hypotenseurs oculaires peuvent être en cause¹⁵. Sur le plan pratique, on peut distinguer deux tableaux différents.

- ⊗ **Symptômes transitoires.** Certains agents peuvent créer de façon transitoire au début une hyperhémie conjonctivale et un inconfort oculaire. Ces effets indésirables sont généralement légers et s'atténueront progressivement malgré la poursuite du traitement.
- ⊗ **Symptômes persistants.** La persistance d'hyperhémie conjonctivale et de symptômes d'irritation oculaire peut indiquer une réaction allergique aux hypotenseurs topiques ou une toxicité de ces derniers. Il n'est pas toujours facile de faire la distinction entre les deux. La réaction allergique se manifeste habituellement de façon aiguë ou subaiguë et peut

s'accompagner d'hyperhémie des paupières et de follicules ou de papilles sur la conjonctive palpébrale (photo 6¹). Les signes et symptômes de toxicité sont plutôt chroniques. Certains patients peuvent également avoir des follicules conjonctivaux. Dans un cas comme dans l'autre, une réévaluation du traitement par l'ophtalmologiste s'impose. La non-observance du traitement du glaucome est fréquente¹⁶ et peut être attribuable aux effets indésirables.

7 L'absorption des bêtabloquants topiques dans la circulation générale est négligeable. **FAUX.**

Les médicaments topiques sont absorbés directement dans la circulation veineuse et évitent le premier passage hépatique. Le risque de manifestations indésirables est donc plus grand que pour une dose équivalente prise par voie orale. Les effets les mieux établis des bêtabloquants topiques sont leur action sur l'appareil respiratoire et le cœur. Les études ont montré que ces médicaments peuvent exacerber une bronchopneumopathie chronique obstructive ou

La prescription de corticostéroïdes oculaires chez un patient atteint de glaucome nécessite toujours l'avis et le suivi de l'ophtalmologiste traitant.

Repère

aggraver une bradycardie sinusale ou un bloc auriculoventriculaire préexistants¹⁷.

Hormis les bêtabloquants, les autres classes d'hypotenseurs oculaires topiques sont rarement la cause d'atteintes importantes d'autres systèmes. Les hypotenseurs oculaires administrés par voie orale ou intraveineuse, comme l'acétazolamide et le mannitol, peuvent aussi entraîner des effets indésirables importants d'autres systèmes. Vous trouverez au *tableau IV*^{4,6} un résumé des effets potentiels pour chaque classe d'hypotenseurs oculaires.

8 Plus de la moitié des patients atteints de glaucome à angle ouvert présentent une élévation de la pression intraoculaire après l'application de corticostéroïdes oculaires. VRAI.

Après l'application de corticostéroïdes oculaires, environ un tiers des patients présentent une élévation modérée de la pression intraoculaire de 6 mmHg à 15 mmHg tandis que 5 % subissent une hausse importante de plus de 15 mmHg ou dépassant 31 mmHg¹⁸. Toutefois, au moins la moitié des patients atteints de glaucome à angle ouvert ont une telle augmentation¹⁹. De plus, si une hausse transitoire de la pression intraoculaire est généralement sans conséquence lorsque le nerf optique est sain, elle peut entraîner une perte de champ visuel ou de vision irréversible en présence d'une neuropathie optique glaucomateuse. L'élévation de la pression intraoculaire se produit dans la plupart des cas au bout d'une à quatre semaines d'exposition, mais peut survenir plus tard à tout moment si l'utilisation se poursuit. La prescription de corticostéroïdes oculaires chez un patient atteint de glaucome exige donc toujours l'avis et le suivi de l'ophtalmologiste traitant. Dans la population normale, un suivi par un optométriste ou un ophtalmologiste est nécessaire si le traitement dépasse deux semaines. Afin d'éviter un emploi prolongé par le patient, la prescription ne devrait jamais être renouvelable.

EN QUESTIONNANT bien M^{me} Blain, vous apprenez qu'elle a récemment commencé un nouveau traitement topique du glaucome. À l'examen, sa pression intraoculaire est normale et vous remarquez la présence de follicules sur la conjonctive palpébrale inférieure. Soupçonnant une réaction allergique ou toxique, vous lui conseillez de cesser le nouveau traitement et de revoir son ophtalmologiste traitant d'ici deux semaines.

M. Nadeau avait une pression intraoculaire normale, mais vous avez effectivement noté une lésion blanchâtre sur la conjonctive supérieure. Craignant l'infection, vous avez appelé l'ophtalmologiste de garde pour qu'il le voie rapidement. Heureusement, grâce au traitement par des antibiotiques fortifiés, la propagation de l'infection a pu être évitée.

Quant à M. Bergeron, vous lui avez dit qu'il pouvait continuer d'utiliser son décongestionnant nasal, mais qu'il devrait en informer son ophtalmologiste à sa prochaine visite. Vous lui avez rappelé par précaution les symptômes oculaires d'une fermeture d'angle.

Voilà une journée à l'urgence qui s'amorce bien finalement ! ☺

Date de réception : le 1^{er} juin 2013

Date d'acceptation : le 15 août 2013

La D^{re} Anik Desgroseilliers a été conférencière pour Alcon et Allergan en 2013. Le D^r Paul Harasymowycz a fait partie du comité-conseil et a été conférencier pour Alcon, Allergan, Merck Frosst et Pfizer en 2013.

Bibliographie

1. Kanski JJ. *Kanski Clinical Ophthalmology: A Systematic Approach*. 6^e éd. Oxford : Butterworth-Heinemann Elsevier ; 2007.
2. Brandford CA. *Basic Ophthalmology*. 8^e éd. San Francisco : American Academy of Ophthalmology ; 2004.
3. Foster PJ, Oen FT, Machin DS et coll. The prevalence of glaucoma in Chinese residents of Singapore. A cross-sectional population survey in Tanjong Pagar district. *Arch Ophthalmol* 2000 ; 118 (8) : 1105-11.
4. Delpero W, Beiko G, Casey R et coll. pour le comité d'experts. Guide factuel de pratique clinique de la Société canadienne d'ophtalmo-

Les études ont montré que les bêtabloquants topiques peuvent exacerber une bronchopneumopathie chronique obstructive ou aggraver une bradycardie sinusale ou un bloc auriculoventriculaire préexistants.

Repère

Acute or Chronic: Glaucoma, a Time Bomb. Glaucoma is a potentially blinding condition. Angle closure glaucoma can manifest with acute symptoms, but intermittent headaches with blurred vision should raise suspicion of intermittent angle closure. Certain medications can precipitate acute angle closure in predisposed individuals. Treatment with a laser peripheral iridotomy prevents from an acute angle closure attack.

Open angle glaucoma is an asymptomatic disease that can be treated. Patients with risk factors should undergo regular screening by an eye doctor. Intraocular pressure (IOP) measurement alone is not an adequate screening method because many patients may have normal levels of IOP. Steroids, especially topical, should not be prescribed to glaucoma patients because of the increased risk of IOP elevation and optic nerve damage. Glaucoma can be treated with topical medications, laser trabeculoplasty or filtering surgeries. Filtering surgeries carry a lifetime risk of severe intraocular infection. Topical glaucoma medications can cause systemic side effects that can be life-threatening. They also frequently cause local side effects that should be addressed to improve patient compliance.

- logie pour la gestion du glaucome chez l'adulte. *Can J Ophthalmol* 2009 ; 44 (suppl. 1) : S55-S93.
5. Lachkar Y, Bouassida W. Drug-induced acute angle closure glaucoma. *Curr Opin Ophthalmol* 2007 ; 18 (2) : 129-33.
 6. Cioffi GA. *Basic and Clinical Science Course, Section 10: glaucoma. 2012-2013*. San Francisco : American Academy of Ophthalmology ; 2012. 243 p.
 7. Kass MA, Heuer DK, Higginbotham EJ et coll. The Ocular Hypertension Treatment Study: a randomized trial determines that topical ocular hypotensive medication delays or prevents the onset of primary open-angle glaucoma. *Arch Ophthalmol* 2002 ; 120 (6) : 701-13.
 8. Leske MC. Open-angle glaucoma: An epidemiologic review. *Ophthalmic Epidemiol* 2007 ; 14 (4) : 166-72.
 9. Heijl A, Leske MC, Bengtsson B et coll. for the Early Manifest Glaucoma Trial Group. Reduction of intraocular pressure and glaucoma progression: results from the Early Manifest Glaucoma Trial. *Arch Ophthalmol* 2002 ; 120 (10) : 1268-79.
 10. Canadian ophthalmological Society Glaucoma Clinical Practice Guideline Expert Committee. Guide de pratique clinique factuelle de la Société canadienne d'ophtalmologie pour l'examen oculaire périodique chez les adultes au Canada. *Can J Ophthalmol* 2007 ; 42 (1) : 39-45.
 11. Collaborative Normal-Tension Glaucoma Study Group. Comparison of glaucomatous progression between untreated patients with normal-tension glaucoma and patients with therapeutically reduced intraocular pressures. *Am J Ophthalmol* 1998 ; 126 (4) : 487-97.
 12. Shaarawy T, Sherwood M, Hitching R et coll. *Glaucoma. Volume 2. Surgical Management*. Chapitre 70. 1^{re} éd. Philadelphie : Saunders Elsevier ; 2009. p. 116.
 13. Prasad N, Latina MA. Blebitis and endophthalmitis after glaucoma filtering surgery. *Int Ophthalmol Clin* 2007 ; 47 (2) : 85-97.
 14. Ciulla TA, Beck AD, Topping TM et coll. Blebitis, early endophthalmitis, and late endophthalmitis after glaucoma-filtering surgery. *Ophthalmology* 1997 ; 104 (6) : 986-95.
 15. Pisella PJ, Pouliquen P, Baudouin C. Prevalence of ocular symptoms and signs with preserved and preservative free glaucoma medication. *Br J Ophthalmol* 2002 ; 86 (4) : 418-23.
 16. Olthoff CM, Schouten JS, van de Borne BW et coll. Noncompliance with ocular hypotensive treatment in patients with glaucoma or ocular hypertension an evidence-based review. *Ophthalmology* 2005 ; 112 (6) : 953-61.
 17. Lama PJ. Systemic adverse effects of beta-adrenergic blockers: an evidence-based assessment. *Am J Ophthalmol* 2002 ; 134 (5) : 749-60.
 18. Armaly MF, Becker B. Intraocular pressure response to topical corticosteroids. *Fed Proc* 1965 ; 24 (6) : 1274-8.
 19. Armaly MF. Effect of corticosteroids in intraocular pressure and fluid dynamics: II. The effect of dexamethasone on the glaucomatous eye. *Arch Ophthalmol* 1963 ; 70 : 492-9.