

Vertiges d'origine centrale

sans anamnèse ni examen physique, point de diagnostic

2

François Evoy

Un homme de 55 ans consulte pour des étourdissements soudains et intenses depuis quelques heures. Il présente aussi des nausées, des vomissements et une ataxie rendant la marche impossible. En lui faisant préciser le symptôme d'étourdissement, il confirme qu'il a une sensation de mouvement. Il s'agit donc d'un vertige.

Et maintenant le vrai plaisir commence ! S'agit-il d'un vertige d'origine périphérique ou centrale ? Une anamnèse et un examen rapide et ciblé permettront de préciser le diagnostic.

Comment déterminer si les vertiges d'un patient sont d'origine centrale ?

Autant le médecin ne doit pas être suggestif pour la caractérisation du symptôme vertigineux, autant il doit être directif en ce qui a trait aux symptômes évoquant une cause centrale. Par définition, les symptômes associés à un vertige d'origine périphérique se limiteront à :

- des vertiges souvent importants ;
- des nausées et des vomissements ;
- une ataxie à la marche ;
- des troubles auditifs ;
- des symptômes infectieux.

Par conséquent, la présence d'autres symptômes doit orienter le médecin vers une cause centrale liée parfois à des troubles bénins comme la migraine, cause fréquente de vertiges chez le jeune, et d'autres fois à des problèmes plus sérieux comme un accident

vasculaire cérébral (AVC) ou une tumeur cérébrale.

Voici maintenant une liste de symptômes évocateurs d'un vertige d'origine centrale.

- La céphalée, lorsqu'elle est soudaine et inhabituelle, doit faire penser à un AVC hémorragique (hémorragie sous-arachnoïdienne, hématome cérébelleux) ou ischémique. Lorsque son intensité croît et qu'elle est associée à une exacerbation nocturne, il faut plutôt songer à une cause tumorale. Enfin, lorsqu'elle est récurrente et s'accompagne de sonophobie et de photophobie, il faut envisager une migraine.

- La survenue de diplopie, de dysarthrie, de dysphagie, de perturbations du champ visuel, d'asymétrie du visage, d'hémi-parésie ou d'ataxie des membres, même transitoire, doit fortement orienter le diagnostic vers une cause centrale.

- Quant aux symptômes sensitifs, ils sont moins spécifiques, sauf si leur distribution est particulière (atteinte de l'hémiface ou de l'hémicorps). Il n'est pas rare que les patients aux prises avec des vertiges importants de type périphérique souffrent d'une hyperventilation provoquant des paresthésies.

Autre point important à ne pas oublier : l'apparition

Le Dr François Evoy, neurologue et neuro-ophtalmologiste, exerce au Centre hospitalier de l'Université de Sherbrooke. Il est également professeur d'enseignement clinique à la même université.

Autant le médecin ne doit pas être suggestif pour la caractérisation du symptôme vertigineux, autant il doit être directif en ce qui a trait aux symptômes évoquant une cause centrale.

Repère

Tableau

Examen neurologique rapide, orienté et sensible du patient avec vertiges

Paupières	Ptose ?	Bien regarder la pupille du côté de la ptose : <ul style="list-style-type: none"> ☉ myosis : signe de Horner (<i>photo 1</i>) ☉ mydriase : atteinte du 3^e nerf crânien
Pupille	Anisocorie ?	Plus évidente à l'obscurité : <ul style="list-style-type: none"> ☉ pupille miotique anormale (syndrome de Horner probable) Plus évidente à la lumière : (<i>photo 2</i>) <ul style="list-style-type: none"> ☉ pupille mydriatique anormale (atteinte du 3^e nerf probable)
Champ visuel	Hémianopsie ?	Atteinte souvent occipitale. Associée à des vertiges, évoque un AVC vertébrobasilaire
Motilité oculaire	Trouble de la motilité ?	Bien regarder surtout en cas de diplopie : <ul style="list-style-type: none"> ☉ Nerfs III, IV, VI, phénomène d'Hertwig-Magendie (<i>skew deviation</i>), ophthalmoplégie internucléaire (<i>photos 3, 4 et 5</i>)
Nerf crânien VII	Parésie faciale ?	Rechercher asymétrie de la contraction du visage : front, paupière, bouche <ul style="list-style-type: none"> ☉ si les trois composantes sont atteintes = atteinte de type périphérique du 7^e nerf (<i>encadré 3</i>) ☉ si uniquement bouche atteinte = atteinte centrale-pyramidale
Audition	Surdité ?	Épreuve de Weber : <ul style="list-style-type: none"> ☉ latéralisation du côté avec perte d'audition = surdité de conduction ☉ latéralisation du côté inverse à la perte d'audition = surdité neurosensorielle
Atteinte des nerfs IX, X	Dysphagie, dysphonie ?	<ul style="list-style-type: none"> ☉ Parésie du voile du palais = défaut d'élévation du voile du palais et déviation controlatérale de la luette ☉ réflexe nauséeux diminué du côté atteint
Atteinte du nerf XII	Trouble de motilité de la langue ?	Déviations de la langue du côté de la paralysie, atrophie (<i>photo 6</i>)
Épreuve du serment	Hémi-parésie ?	Faire tenir les bras devant avec les mains tournées vers le ciel <ul style="list-style-type: none"> ☉ flexion des doigts, pronation et abaissement du bras atteint (<i>photo 7</i>)
Mouvements alternés rapides, doigt-nez et talon-genou	Syndrome pyramidal ou ataxique ?	Syndrome pyramidal : lenteur des mouvements, mais rythme assez régulier Atteinte cérébelleuse : mouvements de fréquence, de rythme et d'amplitude variables, imprécision aux mouvements doigt-nez et talon-genou (dysmétrie)
Évaluation des réflexes et du réflexe cutané plantaire	Asymétrie ?	<ul style="list-style-type: none"> ☉ Syndrome pyramidal du côté des réflexes les plus vifs ☉ Si réflexe cutané plantaire en extension (signe de Babinski) = atteinte pyramidale
Stabilité axiale	Ataxie du tronc en position assise ?	<ul style="list-style-type: none"> ☉ Est utile en cas d'ataxie et si le patient a peu de symptômes. Si normal, compléter l'examen par l'évaluation de la démarche et de la marche en tandem et l'épreuve de Romberg

de vertiges après le début d'un nouveau traitement médicamenteux doit toujours soulever la possibilité d'une cause médicamenteuse. Ceci est particulièrement vrai avec les médicaments de la classe des anti-

épileptiques qui sont régulièrement utilisés pour d'autres indications que l'épilepsie.

Y a-t-il une façon efficace de faire l'examen neurologique afin de réussir à distinguer un vertige d'origine centrale d'un autre d'origine périphérique ?

Évidemment, la façon de procéder à l'examen physique différera selon l'état du malade. Dans le cas d'un vertige intense aigu, l'examen sera fait au lit en évitant de lever le patient ou de le faire marcher en raison du risque d'inconfort et d'accident. L'examen sera succinct et ciblera les éléments les plus pertinents. Si le patient présente peu ou pas de symptômes, l'évaluation de la démarche sera faite de façon rigoureuse.

L'examen portera d'abord sur la recherche d'un nystagmus. Et oui, j'ai osé dire le mot rebutant ! Nous aborderons plus loin la façon de le découvrir et de le caractériser. Il est important de savoir que, dans le cas des vertiges de type périphérique, le nystagmus est presque toujours de même type quelle qu'en soit la cause. Il est unidirectionnel, horizontal et rotatoire avec une composante rapide battant en direction inverse de l'oreille atteinte et augmentant en intensité lorsque le regard est dirigé en direction inverse de l'organe vestibulaire atteint (Ex. : une neuronite vestibulaire droite entraîne un nystagmus vers la gauche). Tout autre type de nystagmus évoquera une cause centrale. La seule exception est le nystagmus présent dans le vertige positionnel bénin (VPB) (Voir l'article « Étourdissements et syncopes : comment ne pas tourner en rond » du D^r Jacques Bédard). Paradoxalement, l'absence de nystagmus chez un patient présentant un vertige symptomatique au moment de l'examen doit faire songer à une origine centrale.

Le vertige central est lié à un dysfonctionnement du nerf vestibulaire ou de ses connexions localisées en forte majorité dans le tronc cérébral. C'est pour cette raison qu'une attention toute particulière sera portée, pendant l'examen physique, aux nerfs crâniens qui sont eux aussi situés dans le tronc cérébral. Parfois, des trouvailles subtiles peuvent clairement changer votre diagnostic.

Dans les prochains paragraphes, une séquence d'étapes est proposée pour l'examen physique. L'accent est mis sur l'interprétation des signes les plus

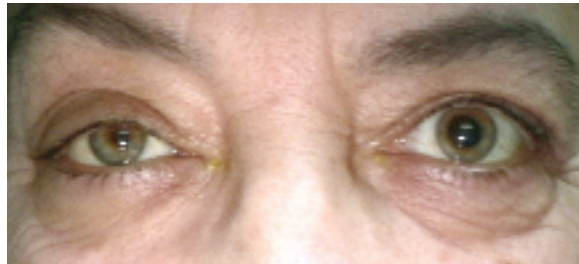


Photo 1. Ptose et myosis, œil droit : signe de Horner droit

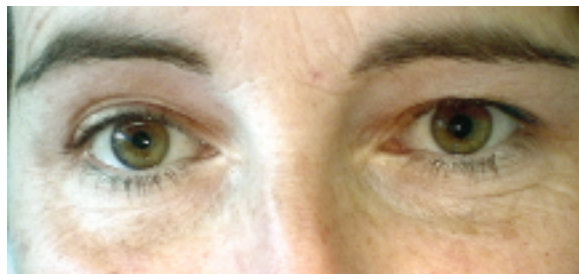

Photo 2. Anisocorie plus marquée à la lumière évoquant une mydriase gauche et une légère ptose gauche. Neuropathie du 3^e nerf gauche

pertinents (*Tableau*). Évidemment, l'examen tiendra compte de l'état pré-morbide du malade (AVC ancien avec séquelles, par exemple).

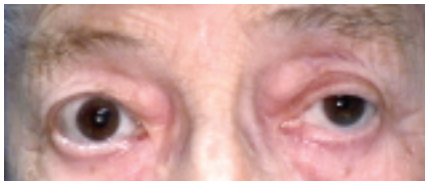Les yeux

L'examen du champ visuel vise surtout à trouver une hémianopsie souvent associée aux ischémies du territoire vertébrobasilaire, et cela bien souvent sans que le patient en soit conscient.

Les pupilles sont examinées à la recherche d'une anisocorie. Dans l'affirmative, il faut soulever l'hypothèse d'un syndrome de Horner du côté de la pupille miotique (*photo 1*) ou d'une atteinte du 3^e nerf crânien du côté de la mydriase (*photo 2*). En présence d'anisocorie, les pupilles seront observées de façon plus rigoureuse afin de déterminer si l'anisocorie est plus importante à la lumière ou dans l'obscurité. Si elle est plus marquée à la lumière, la pupille la plus dilatée indique une atteinte du 3^e nerf crânien de ce côté. Si elle est plus évidente dans l'obscurité, la pupille miotique sera anormale et indiquera un syndrome de Horner. Ce syndrome en association avec des vertiges se rencontre fréquemment dans l'AVC de la région bulbaire (syndrome de Wallenberg). Plusieurs autres signes neurologiques sont alors également présents (*encadré 1*).

Encadré 1

Femme de 74 ans. Elle présente des vertiges aigus, des nausées et des vomissements ainsi que des paresthésies à l'hémicorps droit et à l'hémiface gauche. Examen physique : nystagmus horizontal et rotatoire vers la droite et...



... ptose gauche et anisocorie plus marquée dans l'obscurité. Signe de Horner gauche.

Syndrome de Wallenberg (AVC bulbaire latéral)

Les paupières sont observées à la recherche d'une ptose. En cas de ptose unilatérale, une attention encore plus importante sera portée aux pupilles. Un myosis combiné à une ptose confirmera le signe de Horner. Une mydriase associée à une ptose confirmera plutôt la neuropathie du 3^e nerf. Une ptose bilatérale peut être présente dans les lésions mésencéphaliques.

La motilité oculaire

La motilité oculaire sera évaluée à la recherche d'une ophtalmoparésie. Si le patient se plaint de diplopie binoculaire (diplopie disparaissant avec l'occlusion d'un des deux yeux), une parésie du regard

devient presque certaine. La motilité sera alors évaluée de façon encore plus rigoureuse. Chez le patient atteint de diplopie horizontale, on retrouvera le plus souvent une atteinte du nerf VI (encadré 2 et photo 4). Dans le cas d'une diplopie verticale, on soupçonnera une atteinte du nerf IV (photo 5). Si la diplopie est mixte horizontale et verticale ou oblique, on envisagera une neuropathie du nerf III (photo 3). D'autres anomalies plus complexes de la motilité oculaire liées à des lésions intrinsèques du tronc cérébral peuvent se manifester par la diplopie (ophtalmoplégie internucléaire, phénomène de Hertwig-Magendie ou skew deviation).

Les nerfs crâniens

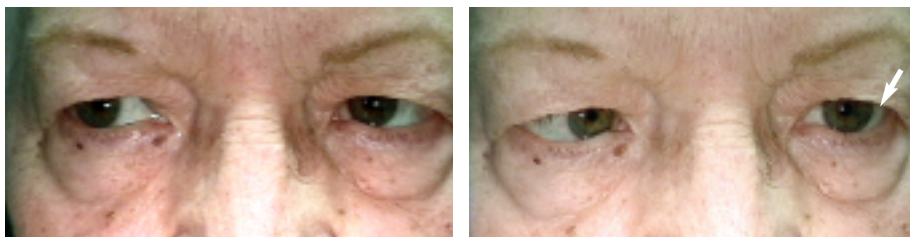
Le 7^e nerf crânien est régulièrement atteint dans les lésions du tronc cérébral. Son noyau est situé au niveau de la protubérance et émerge du tronc cérébral avec le 8^e nerf (vestibulo-acoustique). Ces deux nerfs empruntent le canal auditif interne. Des vertiges et une parésie faciale de type périphérique chez un patient évoquent une lésion d'une de ces deux régions (canal auditif interne ou protubérance), en particulier un neurinome de l'acoustique, un méningiome ou un AVC protubérantiel. Le 7^e nerf est évalué en testant la contraction de ces trois principales composantes :

- la frontale (*frontalis*), en faisant froncer les sourcils ;
- l'orbiculaire des paupières (*orbicularis oculi*), en faisant fermer fortement les yeux ;
- le pli nasogénien et l'orbiculaire de la bouche (*nasalis* et *orbicularis oris*), en faisant sourire et en gonflant les joues (encadré 3).

Dans l'atteinte de type périphérique du 7^e nerf, les trois composantes seront touchées alors que dans la parésie faciale de type centrale, seule la partie inférieure sera touchée. Le réflexe cornéen permet à la fois d'évaluer le 5^e nerf crânien pour la portion sensitive du réflexe et le 7^e nerf crânien pour la partie mo-

Encadré 2

Homme de 45 ans. Depuis un mois, il se plaint de vertiges au moment des changements de position. Depuis une semaine, il note une boiterie et une maladresse de la main droite ainsi qu'une diplopie binoculaire horizontale plus importante au regard à gauche. Pas de nystagmus à l'examen physique. Signe du serment positif à droite ; les mouvements alternés rapides sont lents du côté droit. Motilité oculaire et...



... limitation légère de l'abduction de l'œil gauche (la flèche indique la sclère visible). Atteinte du 6^e nerf gauche.

Lésion tumorale du tronc cérébral (protubérance antérieure gauche)

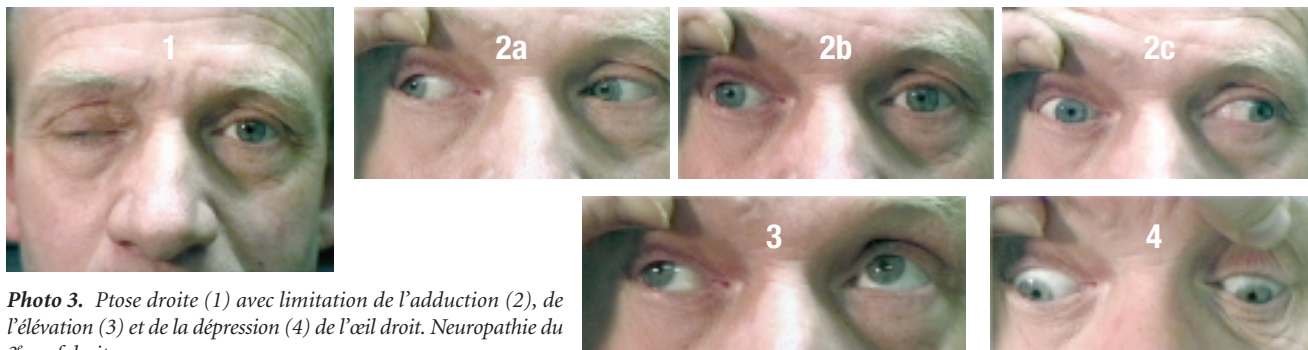


Photo 3. Ptose droite (1) avec limitation de l'adduction (2), de l'élevation (3) et de la dépression (4) de l'œil droit. Neuropathie du 3^e nerf droit

trice du réflexe. Une atteinte unilatérale du 5^e nerf se traduira par une diminution de la contraction bilatérale des paupières. Une atteinte du 7^e nerf entraînera une diminution de la contraction des paupières du côté atteint, peu importe le côté stimulé.

L'évaluation du 8^e nerf est cruciale. Il est assez aisé de mettre en évidence une perte d'audition asymétrique à l'aide de l'épreuve de Weber. Il faut placer un diapason de 512 Hz sur le vertex et demander au patient s'il y a latéralisation. En conjuguant les résultats des épreuves de Weber et de Rinne ou de la voix chuchotée, on peut déterminer s'il s'agit d'une surdité de conduction (latéralisation du côté atteint dans l'épreuve de Weber) ou de type neurosensoriel (latéralisation du côté sain). Il est toutefois beaucoup plus difficile de déterminer si l'atteinte neurosensorielle est de type cochléaire (Ménière, labyrinthite) ou liée à une atteinte du nerf auditif (neurinome, méningiome).

On examine les 9^e et 10^e nerfs de façon conjuguée en observant la contraction du voile du palais et le ré-

flexe nauséeux (*gag reflex*), particulièrement si le patient se plaint de dysphagie, de dysphonie ou de régurgitation nasale. En cas d'atteinte unilatérale, il y aura diminution de la contraction de ce côté entraînant une déviation controlatérale de la luette. Le réflexe nauséeux permet d'évaluer la composante

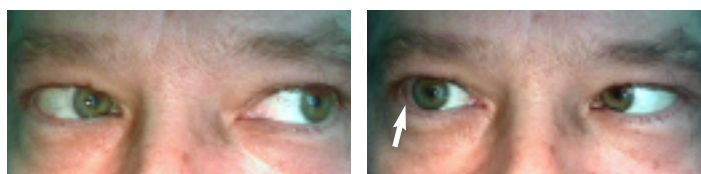


Photo 4. Limitation de l'abduction de l'œil droit (flèche). Neuropathie du 6^e nerf droit

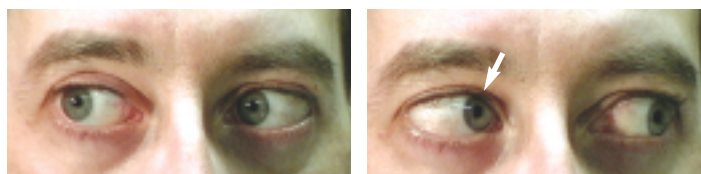
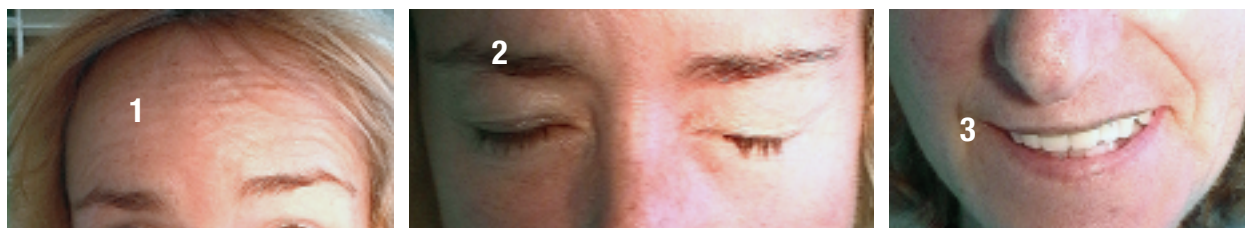
Photo 5. Hyperaction du petit oblique droit au regard vers la gauche (flèche). Neuropathie du 4^e nerf droit

Femme de 55 ans. Depuis 2 ans, elle note une hypoacousie droite progressive et des acouphènes. Plus récemment, elle a aussi ressenti des vertiges fréquents et une sensation anormale à l'hémiface droite. Nystagmus horizontal et rotatoire vers la gauche à l'examen physique. Hypoacousie droite à la voix chuchotée. Épreuve de Weber latéralisée à gauche. Aussi...



... asymétrie de contraction du muscle frontal (1), de l'orbiculaire de la paupière (2), du pli nasogénien et de l'orbiculaire de la bouche (3)

sensitive et d'objectiver la contraction maximale. Une atteinte de ces deux nerfs chez un patient souffrant de vertiges permettra de localiser la lésion à la base du crâne ou dans le tronc cérébral.

Le 12^e nerf est évalué en demandant au patient de faire la protrusion de la langue. Une réaction anormale entraînera une déviation homolatérale à la parésie de la langue (*photo 6*). L'atteinte du 12^e nerf témoigne aussi de lésions à la base du crâne ou du tronc cérébral (bulbaire médian).

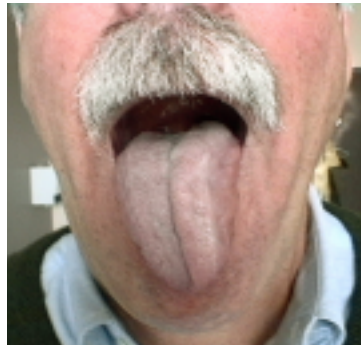


Photo 6. Déviation de la langue à gauche. Neuropathie du 12^e nerf gauche

Les fonctions motrices, sensitives, vestibulaires et cérébelleuses

L'étape suivante est d'évaluer s'il y a atteinte des longs faisceaux moteurs ou sensitifs. L'atteinte vestibulaire périphérique s'accompagne fréquemment d'une ataxie axiale associée à une latéropulsion. Ce signe ne sera donc pas considéré comme un critère d'atteinte centrale. Toutefois, la présence d'une ataxie appendiculaire des membres sera, elle, fort évocatrice d'une cause centrale. On peut évaluer si le patient est atteint d'ataxie aussi bien en position assise qu'en position couchée par les épreuves de mouvements alternés rapides, doigt-nez et talon-genou. On cherchera principalement une asymétrie de la vitesse, du rythme ou de la précision du mouvement.

Une parésie marquée est évidente. Lorsqu'elle est plutôt subtile, la façon la plus rapide d'évaluer les voies pyramidales est de procéder à la manœuvre du serment. Le patient tient alors ses membres supérieurs en extension devant lui avec les mains en supination dirigées vers le ciel. Lorsque le résultat est anormal, le bras s'abaisse, les doigts fléchissent et la main tourne lentement en pronation (*photo 7*). Cette épreuve est extrêmement spécifique et sensible et rendra inutile l'examen détaillé des forces chez un patient rendu inconfortable par des vertiges. L'atteinte pyramidale s'accompagnera aussi d'un ralentissement relatif des mouvements

rapides qui demeurent toutefois réguliers. Vous pouvez donc oublier l'examen détaillé des forces.

Dans l'atteinte des voies cérébelleuses, l'épreuve du serment est normale, mais les mouvements alternés seront plus lents et plus irréguliers (adiadococinésie). De plus, les mouvements seront imprécis (dysmétrie) à l'épreuve doigt-nez ou talon-genou.

L'évaluation des fonctions sensitives est peu utile et souvent peu fiable chez le patient ne se plaignant pas de symptômes

sensitifs et dont le reste de l'examen neurologique est normal, sauf en ce qui a trait à la présence de signes de troubles vestibulaires périphériques. En pareille situation, cette évaluation mènera plus souvent à de faux diagnostics et à des examens inutiles plutôt qu'à de grandes découvertes. Si le patient se plaint de symptômes sensitifs ou si on soupçonne une cause centrale, un examen de dépistage sera effectué en insistant sur la sensibilité tactile (avec de la ouate) et la sensibilité douloureuse (avec une aiguille), en testant un côté par rapport à l'autre et en s'assurant que les réponses sont reproductibles. Si elles ne le sont pas, il vaut mieux ne pas s'y fier. Il est à noter que certaines lésions du tronc cérébral peuvent entraîner différentes combinaisons d'atteinte sensitive, la plus spécifique étant le « syndrome alterne », caractérisé par une perte de sensibilité douloureuse d'un côté du visage et de l'autre côté du corps. On le retrouve assez fréquemment dans les AVC du tronc cérébral (bulbaire latéral).

On procède à l'examen des réflexes à la recherche d'une asymétrie évoquant habituellement une atteinte pyramidale du côté où les réflexes sont les plus vifs. Le réflexe cutané plantaire est provoqué à la recherche du signe de Babinski, caractérisé par une extension du gros orteil indiquant ainsi une atteinte pyramidale.

Si le patient a des vertiges importants, l'examen sera fait en position couchée et en partie en position assise pour éva-

luer la stabilité axiale. On tentera d'observer s'il y a déviation du corps d'un côté ou encore vers l'avant ou l'arrière. Il est à noter qu'une instabilité axiale en présence d'un vertige important est peu utile pour distinguer un vertige central d'un autre d'origine périphérique.

Au contraire, si le patient a peu de symptômes, on insistera sur l'examen



Photo 7. Épreuve du serment en position initiale (1) et après 15 secondes si elle est positive (2). Noter la flexion des doigts, la pronation de l'avant-bras et l'abaissement du bras

en position debout, incluant l'observation de la démarche, la marche en tandem et le signe de Romberg. En l'absence de vertige, ces épreuves devraient être normales, sauf pour une démarche précautionneuse. La présence d'une ataxie évoquera un trouble cérébral. L'analyse des troubles de la démarche sera abordée plus en détail dans l'article intitulé « Docteur, je suis étourdie, mais vous savez je suis vieille » du D^r Serge Brazeau.

Bien que l'examen physique mentionné ci-dessus puisse sembler fastidieux, il prendra moins de cinq minutes lorsqu'il est fait de façon méthodique et vous donnera des renseignements extrêmement précieux qui vous permettront, par la suite, de gagner beaucoup de temps. Sans ces informations cruciales, le diagnostic demeurera incertain. Il y a alors peu de chances que le bilan paraclinique, y compris l'imagerie par tomographie axiale ou même par résonance magnétique, vienne à votre rescousse. Au contraire, ces examens, prescrits sans raison valable, peuvent entraîner des découvertes fortuites qui rendront l'évaluation du problème encore plus difficile. L'imagerie sera donc réservée au malade chez qui on soupçonne un trouble grave d'origine centrale. Elle doit donc être utilisée avec circonspection chez les patients jeunes. Lorsqu'on soupçonne fortement un vertige d'origine périphérique, l'imagerie ne sera utile que dans de très rares cas, par exemple en présence d'une mastoïdite.

En résumé, une anamnèse et un examen rapide et ciblé sont indispensables.

Comment chercher un nystagmus ?

Le nystagmus a mauvaise presse chez les médecins. Il est parfois présent, mais n'est pas toujours repéré. D'autres fois, il est absent, mais le médecin a l'impression de l'avoir vu. Comment donc le reconnaître et comment être certain de sa présence ?

Le nystagmus est un mouvement anormal des yeux lié à

un problème des mécanismes visant à stabiliser les yeux pour permettre la fixation du regard.

La première question que le clinicien doit se poser est : **De quel type de nystagmus s'agit-il ?** Le plus fréquent est le nystagmus à ressort (*jerk nystagmus*), c'est-à-dire avec une phase lente et une phase rapide. Moins souvent, il sera pendulaire, c'est-à-dire sans qu'on puisse distinguer une phase lente et une phase rapide. D'entrée de jeu, si vous découvrez un nystagmus pendulaire qui semble nouveau chez un patient consultant pour des vertiges, la cause sera d'origine centrale.

La deuxième question est : **Quelle est la direction du nystagmus ?** Le nystagmus peut être horizontal, rotatoire ou vertical et il peut parfois avoir plusieurs composantes. La chose la plus importante à savoir est que le nystagmus de type périphérique est presque toujours horizontal et rotatoire avec une composante rapide battant en direction inverse de l'organe vestibulaire atteint. Par exemple, un nystagmus horizontal et rotatoire vers la droite est associé à une labyrinthite gauche. Un nystagmus important dans une autre direction, comme un nystagmus à phase rapide vers le haut (*upbeat nystagmus*), un nystagmus à phase rapide vers le bas (*downbeat nystagmus*) ou encore un nystagmus purement torsionnel, sera considéré comme étant d'origine centrale.

La troisième question est : **Dans quelle position du regard apparaît le nystagmus ?** En règle générale, le nystagmus présent en position primaire du regard (lorsque le patient fixe droit devant lui) est toujours pathologique. Plus le nystagmus apparaît en position excentrique du regard, moins il a tendance à être pathologique ou important. En particulier, le nystagmus qui survient en position extrême du regard horizontal et qui a tendance à disparaître ne doit pas être considéré comme important d'un point de vue clinique (nystagmus physiologique). Le nystagmus associé à une atteinte vestibulaire périphérique a tendance à être plus

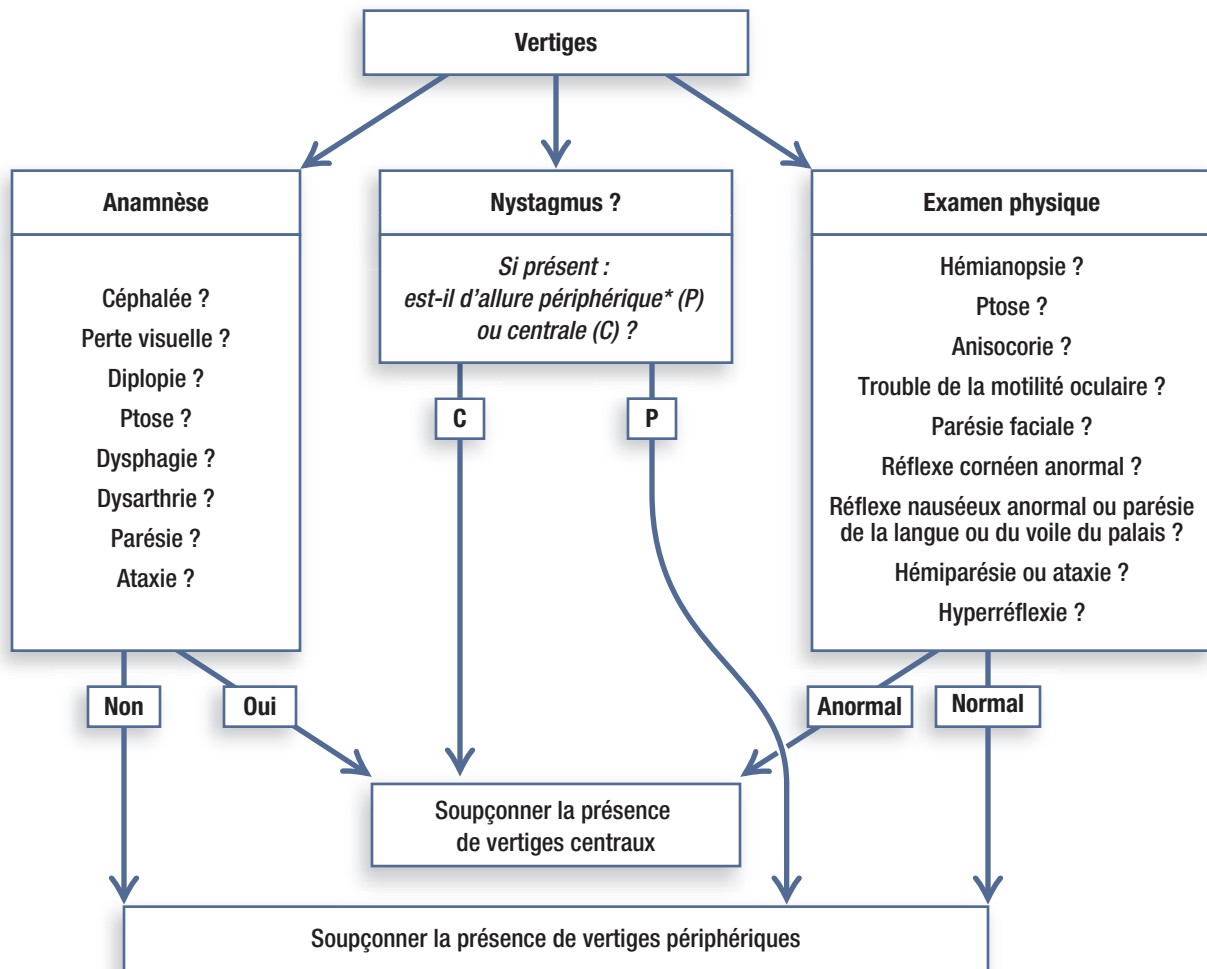
Bien que l'examen physique puisse sembler fastidieux, il prendra moins de cinq minutes lorsqu'il est fait de façon méthodique et vous donnera des renseignements extrêmement précieux qui vous permettront, par la suite, de gagner beaucoup de temps. Sans ces informations cruciales, le diagnostic demeurera incertain. Il y a alors peu de chances que le bilan paraclinique, y compris l'imagerie par tomographie axiale ou même par résonance magnétique, vienne à votre rescousse.

Le nystagmus a mauvaise presse chez les médecins. Il est parfois présent, mais n'est pas toujours repéré. D'autres fois, il est absent, mais le médecin a l'impression de l'avoir vu. Comment donc le reconnaître et comment être certain de sa présence ?

Repère

Figure

Algorithme clinique d'évaluation du vertige



* Nystagmus de type périphérique : horizontal et rotatoire augmentant en intensité lorsque le regard est dans la direction où le nystagmus bat ou nystagmus associé au vertige positionnel bénin.

intense lorsque le patient regarde dans la direction où le nystagmus bat. Dans la phase aiguë du vertige périphérique, il n'est pas rare que le nystagmus soit présent même en position primaire ou, dans les cas les plus sérieux, lorsque le patient regarde en direction inverse du battement. Si un nystagmus change de direction selon la position du regard, il y a de fortes chances qu'il soit d'origine centrale.

Pour répondre à ces trois questions, il faut examiner le patient selon la séquence suivante. Tout d'abord, demander au patient de fixer une cible au loin et bien observer les yeux en les illuminant avec une lumière vive. Toute oscillation régulière anormale sera notée. Par la suite, on teste la motilité oculaire, mais en procédant plus lentement et en observant s'il y a apparition d'une oscillation anormale. Dans l'affirmative, on notera sa direction, son amplitude et

sa vitesse de façon qualitative ainsi que la position du regard au moment où se produit l'oscillation.

Malheureusement, il est difficile de comprendre ce qu'est un nystagmus en lisant simplement une description écrite. Pour ceux qui désireraient voir le nystagmus en mouvement, je vous invite à consulter le site Internet du Centre de formation continue de l'Université de Sherbrooke (<http://cfc.med.usherbrooke.ca>, recherchez **liens utiles**, puis **approche clinique du nystagmus**. Mot de passe : **vertige**)

Vous avez examiné le patient et vous n'avez pas découvert de nystagmus ou vous en avez repéré un et ne savez pas s'il est important d'un point de vue clinique

Que devez-vous faire lorsque vous ne découvrez aucun

Summary

Vertigo of central origin: No diagnosis without a clinical history and a structured physical examination. Vertigo is a very common complaint. In many patients, vertigo is of peripheral origin, including labyrinthitis, Meniere disease and benign paroxysmal vertigo. A relatively large proportion of patients present with a vertigo of central origin, either benign (migraine) or more serious (stroke or tumour).

This article reviews and summarizes the approach to vertigo, emphasizing the symptoms and the clinical signs which will help suspect a central origin vertigo.

The principal symptoms suggesting a central cause are: headache, diplopia, dysarthria, dysphagia, visual field defects, hemiparesis or facial asymmetry or appendicular ataxia.

These symptoms, even transient, are suggestive of a central origin.

This article also describes a rapid, structured and efficient way to search for abnormal findings. 1) Hemianopsia found on visual field exam is usually related to a vertebro-basilar stroke 2) Examination of the eyelids looking for ptosis 3) Examination of the pupils, with anisocoria suggesting Horner syndrome (ptosis, miosis) or third nerve palsy (ptosis and mydriasis) 4) Examination of the ocular motility particularly if diplopia 5) The cranial nerves, mainly VII, VIII, IX, X and XII 6) Motor examination looking for hemiparesis or ataxia using up straight arms maneuvers and rapid alternative movements 6) Examination of the reflexes, looking for asymmetry.

Precise assessment of the nystagmus is a key element. The clinical method of assessment of the nystagmus is reviewed to help the reader identify a nystagmus of peripheral origin (horizontal and rotatory with the rapid phase beating away from the affected side). Other types of nystagmus are usually of central type.

Keywords: vertigo, efficient neurological examination, nystagmus

nystagmus ou, au contraire, lorsque vous en avez trouvé un, mais que vous ne savez pas s'il est important d'un point de vue clinique. C'est à ce moment que la technologie vient à votre rescousse : l'ophtalmoscope. En effet, cet appareil a la capacité de magnifier l'image et, par le fait même, le nystagmus. Il permet de découvrir des nystagmus de moins de un degré, ce qui lui confère une sensibilité supérieure à bien des électro-nystagmographes, tout en étant beaucoup plus disponible. Particulièrement au cabinet ou à l'urgence...

Comment procéder ?

Il s'agit de demander au patient de regarder au loin. Ensuite, on fixe la papille (nerf optique) d'un des deux yeux avec l'ophtalmoscope. En situation normale, la papille ne bougera pas ou encore vous noterez de petits mouvements irréguliers qui correspondent à des mouvements de refixation des yeux et parfois à des mouvements irréguliers rapides vers le bas associés au clignement des paupières. Si un nystagmus est présent, on observera un mouvement régulier de la papille de type oscillatoire qui aura les caractéristiques des nystagmus décrits plus haut. Dans un deuxième temps, on demandera au patient de bloquer avec une main l'œil qui fixe au loin et on continuera à regarder le fond de l'œil. Le but de cette manœuvre est de faire apparaître ou d'amplifier un nystagmus déjà présent, car les nystagmus ont tendance à diminuer par la fixation, en particulier ceux d'origine périphérique. **Vous voulez être plus certain de votre trouvaille ?** Alors vous recommencez la même manœuvre en examinant l'autre œil avec votre ophtalmoscope. Vous devriez faire les mêmes découvertes.

Il y a un point important à noter concernant cette mé-

thode. L'ophtalmoscope inverse le mouvement du nystagmus à ressort. Donc, si la composante rapide du nystagmus correspond à un mouvement rapide vers la droite, il s'agira d'un nystagmus vers la gauche. Si le mouvement rapide est plutôt vers le bas, il s'agira alors d'un nystagmus vers le haut.

Cet examen est tellement sensible qu'il permet presque toujours de découvrir un nystagmus chez un patient consultant pour des vertiges périphériques symptomatiques. S'il est normal... il y a peu de chances qu'un nystagmus soit présent.

VOUS VOILÀ ARMÉ pour affronter le vertige à combat égal. Si votre mémoire défaille, je vous invite à consulter le *tableau* et la *figure* pour un rafraîchissement rapide. La répétition est à la base de tout apprentissage... mais ça, c'est une autre histoire. 📖

Date de réception : 22 octobre 2004

Date d'acceptation : 16 novembre 2004

Mots-clés : vertige, examen neurologique efficace, nystagmus

Lectures suggérées

- Bradley WG, Daroff RB, Fenichel GM, Jankovic J, rédacteurs. *Neurology in Clinical Practice, vol. 1: Principles of Diagnosis and Management*. 4^e éd. Philadelphie : Butterworth-Heinemann, 2004 ; 188-99.
- Stahl JS, Leigh RJ. Nystagmus. *Curr Neurol Neurosci Rep* 2001 ; 1 (5) : 471-7.
- Tusa RJ. Benign paroxysmal positional vertigo. *Curr Neurol Neurosci Rep* 2001 ; 1 (5) : 478-85.
- Lee AG, Brazis PW. *Clinical Pathways in Neuro-ophthalmology*. 1^{re} éd. New York. Thieme : 1998 ; Chap. 17-20 : 287-385.
- Miller NR, Newman NJ. *Walsh & Hoyt's Clinical neuro-ophthalmology*. 5^e éd. Baltimore : Williams & Wilkins. 1998 ; Chap 19 : 615-49.