



Sur la ligne de feu !

Julie Schreiber

4

L'avion Challenger ne peut atterrir en raison du mauvais temps et votre patient qui a subi un traumatisme crânien présente des signes d'engagement... Seriez-vous prêt à pratiquer une trépanation d'urgence ?

L'infirmière de garde vous appelle pour un patient souffrant d'une fracture du tibia-péroné qui doit être transféré à bord du vol régulier du lendemain. Ce dernier se plaint d'une douleur intolérable... Comment allez-vous éliminer un syndrome du compartiment ?

Vous êtes dans un village isolé avec un bébé instable, et les infirmières sont incapables de trouver une voie intraveineuse. Quelles sont les options qui s'offrent à vous ?

LA DIFFÉRENCE ENTRE une urgence qui survient en milieu isolé et la même urgence qui se produit dans un grand centre est, justement, l'isolement. Et qui dit isolement dit, bien souvent, nécessité de transférer le patient pour obtenir des soins plus spécialisés. Or, il peut arriver qu'un retard dans le transfert ou l'impossibilité de transférer un patient pour différentes raisons amène le médecin à poser des gestes qu'il ne serait pas appelé à accomplir ailleurs.

Traumatisme crânien

Êtes-vous prêt pour une trépanation ?

Le milieu isolé est pratiquement le seul endroit où un omnipraticien peut être appelé à pratiquer une trépanation. Il y a fort à parier que si l'occasion se présentait, votre patient souffrirait d'un traumatisme crânien avec rupture de l'artère méningée moyenne

La D^{re} Julie Schreiber exerce depuis le début de sa pratique au Nunavik, dans le Grand Nord québécois.

Tableau 1

Matériel pour une trépanation d'urgence²

- Solution désinfectante à base d'iode ou de chlorhexidine
- Champs stériles
- Anesthésique local avec épinéphrine
- Aiguilles de calibre 22
- Scalpel avec lame n° 10
- Cautère bipolaire (facultatif).
- Écarteur mastoïdien (*self-retaining mastoid retractor*)
- Trépan (*Hudson brace drill*)
- Perforateur (*skull perforator bit*)
- Fraise (*conical burr bit*)
- Cire à os
- Matériel hémostatique de type *Gelfoam*
- Dépériosteur (*periosteal elevator*)
- Cathéter à succion
- Rongeur
- Sutures 3-0 (*Vicryl* pour les plans profonds, *nylon* pour la peau)
- Rasoir
- Dissecteur de *Penfield* n° 3
- Drain de type *Penrose* ou *Jackson-Pratt*

Les termes anglais ont été laissés entre parenthèses afin de faciliter l'achat de matériel, le cas échéant.

et apparition d'un hématome épidural au niveau de la région temporale (de 60 % à 70 % des cas). De par sa situation, ce type d'hématome entraîne une herniation rapide de l'uncus temporal et peut causer le décès jusque dans 50 % des cas. Le délai entre l'apparition des symptômes et l'évacuation de l'hématome est un facteur déterminant de survie¹.

Même si elle peut sauver la vie du patient, la trépanation n'est pas sans risques et ne devrait être envisa-

La seule indication d'une trépanation dans un contexte d'urgence est l'impossibilité d'avoir accès à des soins neurochirurgicaux dans un délai permettant d'assurer la survie du patient.

Repère

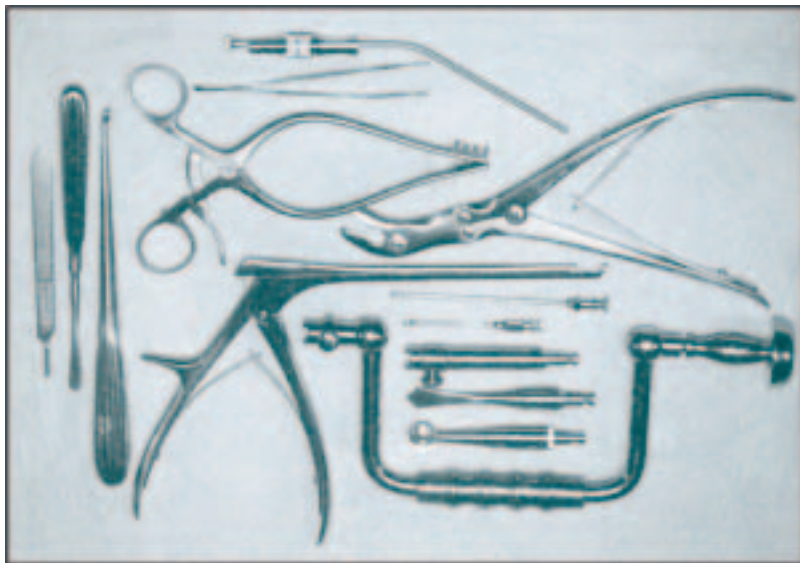


Figure 1. Exemple d'un plateau de trépanation avec les divers instruments

Source : Gandhi Y, Penney DW. Burr holes. Dans : Reichman EF, Simon RR, rédacteurs. *Emergency medicine procedures*. Philadelphie : McGraw-Hill Professional ; 2004. p. 884. Reproduction autorisée.

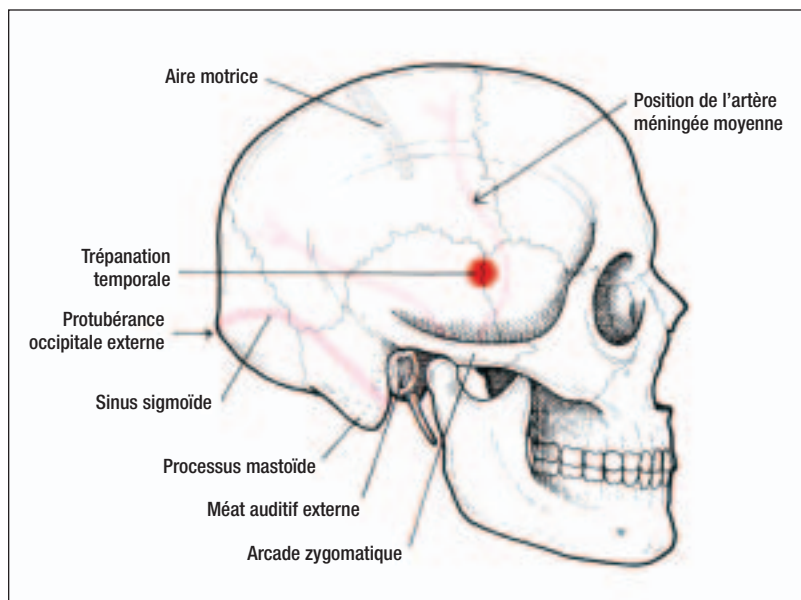


Figure 2. Repères pour une trépanation au niveau temporal

Source : Gandhi Y, Penney DW. Burr holes. Dans : Reichman EF, Simon RR, rédacteurs. *Emergency medicine procedures*. Philadelphie : McGraw-Hill Professional ; 2004. p. 886. Reproduction autorisée.

gée que dans le cas bien précis d'un patient souffrant d'un traumatisme crânien et qui présente une détérioration rapide de son état neurologique avec engagement dans un milieu où les soins neurochirurgicaux ne sont pas disponibles rapidement^{1,2}. On reconnaît l'engagement par une mydriase fixe (ipsi-

latérale dans 85 % des cas), une diminution de l'état de conscience et une hémiparésie controlatérale avec décérébration, décortication ou flaccidité². La seule indication d'une trépanation dans un contexte d'urgence est donc l'impossibilité d'avoir accès à des soins neurochirurgicaux dans un délai permettant d'assurer la survie du patient. Le décès étant imminent à ce stade, il n'y a pratiquement aucune contre-indication. Il faut toutefois faire preuve de prudence en cas de coagulopathie connue ou due au traumatisme crânien².

Nous nous attarderons ici à la technique de trépanation permettant le drainage d'un hématome épidural au niveau temporal, la situation la plus fréquente. Le *tableau 1* et la *figure 1* contiennent le matériel nécessaire à cette intervention.

La technique

La colonne cervicale immobilisée, le corps du patient est légèrement tourné en bloc du côté controlatéral à la lésion. Un assistant maintient la tête immobile tout au long de l'intervention.

Tout d'abord, visualisez l'endroit où vous désirez pratiquer la trépanation et faites-y ensuite une anesthésie locale. Au niveau temporal, visez un point en posant deux travers de doigt devant le méat auditif externe et deux travers de doigt au-dessus du pavillon de l'oreille (*figure 2*). À cet endroit, pratiquez une incision d'environ deux centimètres jusqu'à l'os en traversant successivement la peau, le tissu sous-cutané, le muscle temporal et le périoste. Assurez-vous d'une bonne hémostase avant de continuer plus loin (surtout au niveau du muscle temporal). Cautérissez ou suturez les vaisseaux qui peuvent saigner (l'artère temporale superficielle, souvent lacérée, saigne abondamment). Le périoste doit maintenant être dégagé à l'aide du dépériosteur afin d'éviter qu'il ne vienne se coincer dans le perforateur au moment de la trépanation. La plaie est maintenue ouverte par l'écarteur mastoïdien qui assure ainsi une certaine hémostase (*figure 3-A*).

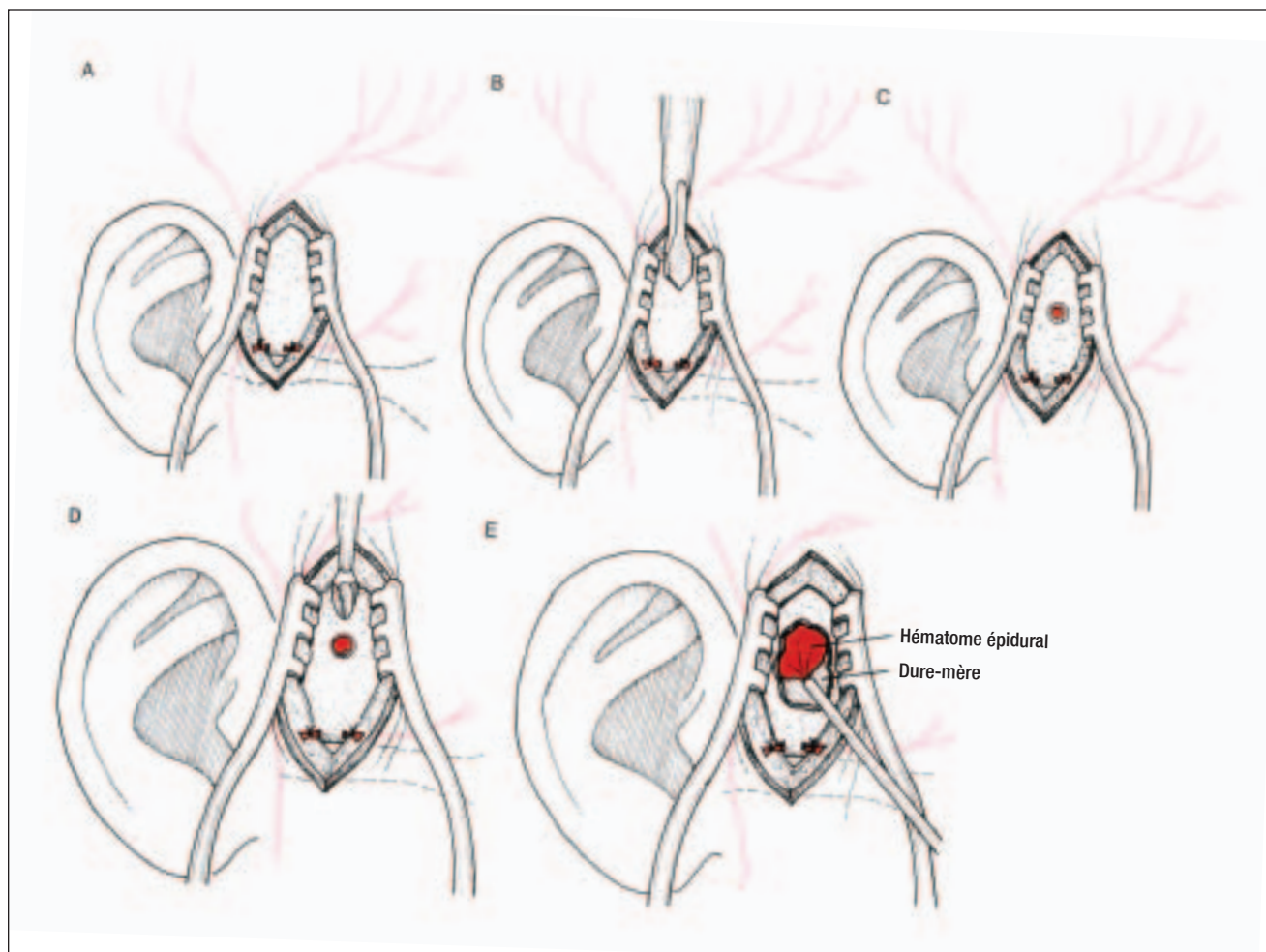


Figure 3. Illustration des différentes étapes de la trépanation

Source : Ghandhi Y, Penney DW. Burr holes. Dans : Reichman EF, Simon RR, rédacteurs. *Emergency medicine procedures*. Philadelphie : McGraw-Hill Professional ; 2004. p. 887. Reproduction autorisée.

Ajustez maintenant le perforateur sur le trépan comme une mèche sur un vilebrequin. La main dominante sert à tenir le manche rotatif et la main non dominante permet de maintenir le manche stabilisateur. Le trépan bien en main, appliquez la mèche perpendiculairement sur le crâne, puis commencez la trépanation en tournant lentement le manche rotatif dans le sens des aiguilles d'une montre, tout en maintenant une pression légère, constante et maîtrisée (figure 3-B). Vérifiez régulièrement la profondeur du trou, irriguez et enlevez les morceaux d'os à l'aide de la « suction », au besoin (notez que l'os temporal est très mince à cet endroit). Arrêtez dès que la table interne est atteinte ou que la mèche bloque (elle bloque normalement au moment où elle pénètre la table interne avant de percer la dure-mère). Il faut

quand même rester prudent, car il arrive que ce mécanisme fasse défaut (figure 3-C).

À ce moment-ci, remplacez le perforateur par la fraise afin d'élargir le trou, toujours selon la même méthode (figure 3-D et figure 4). Encore une fois, examinez le trou fréquemment, irriguez et enlevez les fragments d'os, au besoin. Il est primordial de ne jamais mettre trop de pression afin d'éviter de pénétrer le cerveau par mégarde si le trou s'élargit d'un coup sec. Élargissez le trou suffisamment pour pouvoir y insérer le bout du rongeur. S'il y a du sang dans l'espace épidural, il devrait maintenant être visible. Par contre, comme l'hématome est le plus souvent de consistance gélatineuse et donc difficile à drainer, il faut élargir le trou la plupart du temps. Procédez délicatement par « petites bouchées » sans

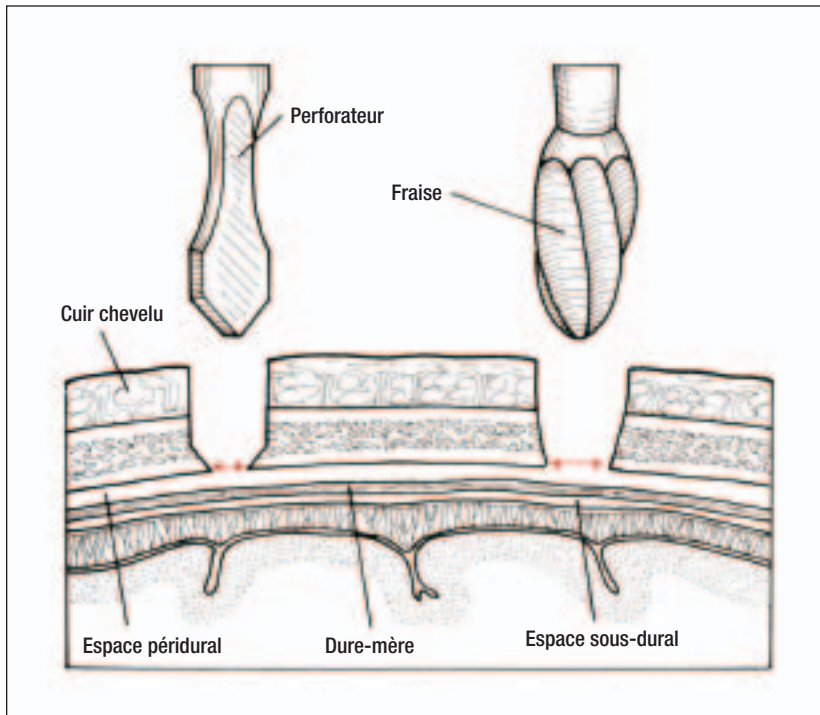


Figure 4. Le perforateur sert à faire le trou de trépan qui sera ensuite élargi à l'aide de la fraise

Source : Ghandhi Y, Penney DW. Burr holes. Dans : Reichman EF, Simon RR, rédacteurs. *Emergency medicine procedures*. Philadelphie : McGraw-Hill Professional ; 2004. p. 885. Reproduction autorisée.

vous attarder à faire une bordure parfaite (qui sera faite plus tard au bloc opératoire). Appliquez toujours la force vers le haut afin d'éviter les traumatismes au cerveau.

Aspirez maintenant délicatement l'hématome à l'aide d'un cathéter à succion n° 9 ou n° 11 French relié à la « succion » au mur. Commencez en plaçant l'appareil au réglage minimal et augmentez graduellement en faisant très attention (figure 3-E). Irriguez ensuite avec une solution saline physiologique à la température corporelle et aspirez de nouveau. Il ne faut jamais appliquer de pression directement sur le cerveau, que ce soit en irriguant ou avec les instruments.

Une fois le drainage terminé, appliquez la cire sur la bordure de l'os et une éponge de type *Gelfoam* dans l'espace épidual afin de maîtriser le saignement. Notez bien que la cause de l'hématome, c'est-à-dire la lacération de l'artère méningée moyenne, n'a pas été corrigée et que le sang va s'accumuler de nouveau. Vous devez donc laisser un drain de type Penrose ou Jackson-Pratt en place pour prévenir la formation d'un nouvel hématome avant de refermer. Ensuite, et seulement à ce moment, refermez les plans profonds avec du Vicryl 3-0 et la peau avec du nylon de même grosseur. Appliquez un pansement sec. Si le temps presse, vous pouvez seulement recouvrir avec des gazes trempées dans une solution

Complications et moyens de les éviter

• Infections et abcès	• Utiliser la technique stérile et une antibioprofylaxie (Ancef, 1 g, IV).
• Hématomes postopératoires	• Maintenir l'hémostase durant l'intervention.
• Traumatismes pénétrants du cerveau, lacérations et contusions corticales	• Travailler lentement et délicatement.
• Convulsions	• Commencer une prophylaxie par la phénytoïne (17 mg/kg en bolus IV).
• Anomalies de coagulation	• Faire un suivi des analyses de laboratoire, renverser l'effet des anticoagulants au besoin, considérer l'utilisation de plasma frais congelé.
• Perforation du sinus sagittal	• Rester loin de la ligne médiane.
• Lacération de l'artère méningée moyenne	• Tenter de repérer les gouttières qui l'abritent sur la radiographie du crâne.
• Bris de la mèche dans l'os du crâne	• Toujours maintenir la mèche de façon perpendiculaire.

Tableau III

Matériel pour la méthode de Whitesides

- Deux extensions de tubulure intraveineuse
- Deux aiguilles de calibre 18 (1 1/2 pouce)
- Seringue de 20 ml
- Cathéter à trois voies
- Solution saline stérile
- Manomètre au mercure ou moniteur de ligne artérielle

saline physiologique, puis mettre un pansement sec. Le *tableau II* indique les complications associées à l'intervention.

Syndrome du compartiment

Comment vous en sortir ?

Le syndrome du compartiment apparaît graduellement lorsqu'il y a une augmentation de la pression sur des tissus confinés dans un espace clos, ce qui entraîne une diminution de l'irrigation. S'il n'est pas rapidement pris en charge, ce syndrome mène éventuellement à des dommages musculaires, neurologiques et vasculaires permanents. Il importe donc de le diagnostiquer et de le traiter le plus tôt possible.

Une douleur disproportionnée par rapport à l'état sous-jacent devrait éveiller les soupçons, surtout si elle est augmentée par la contraction ou l'étiement des muscles atteints. D'autres symptômes ont été décrits^{3,4}, mais il s'agit de signes tardifs et en aucun cas il ne faut attendre leur apparition avant d'intervenir. Il serait alors probablement trop tard et le processus de nécrose attribuable à l'hypoperfusion serait déjà bien entamé avec les conséquences catastrophiques que l'on connaît.

Il existe sur le marché divers types d'appareils dont le *Stryker STIC Monitor (Stryker Instrument Kalamazoo, MI)* permettant de mesurer la pression à l'intérieur du compartiment. Lorsque ces appareils ne sont pas disponibles, il est toujours possible de se débrouiller avec la méthode de Whitesides⁵. L'avantage de cette technique est qu'elle se pratique

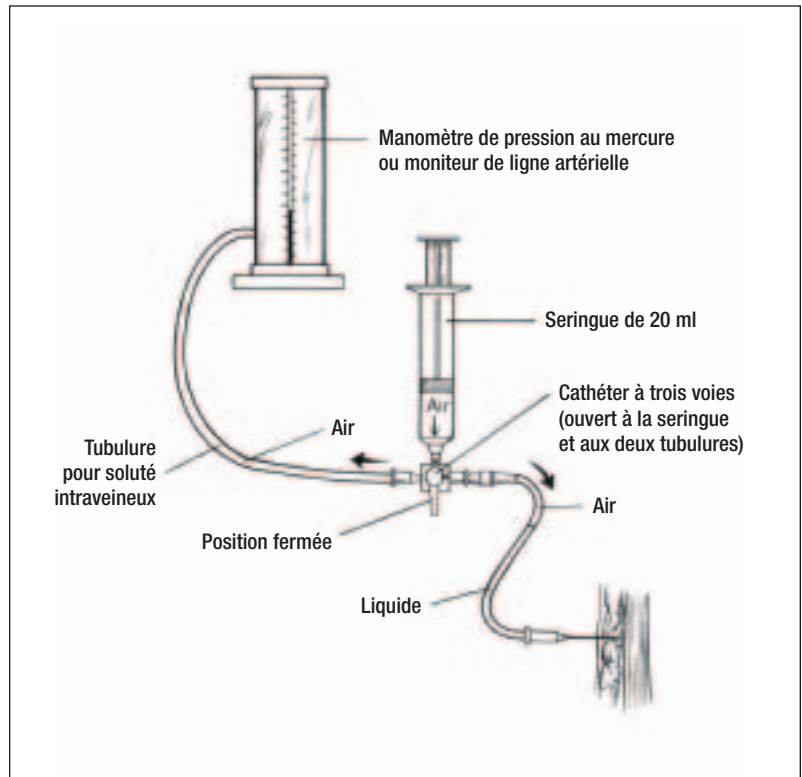


Figure 5. Montage pour la méthode de Whitesides

Source : Ruiz E. Compartment syndrome. Dans : Tintinalli JE et coll., rédacteurs. *Emergency medicine: A comprehensive study guide*. 5^e éd. Philadelphie : McGraw-Hill ; 1999. p. 1841. Reproduction autorisée.

à l'aide de matériel disponible dans toute salle d'urgence (*tableau III*).

La méthode de Whitesides

Avant toute chose, il convient de déterminer les endroits où vous mesurerez la pression. On recommande généralement l'endroit le plus douloureux ou qui semble le plus sous tension³. En cas de fracture, il est recommandé de vérifier la pression au siège de la fracture et 5 cm de part et d'autre⁴. La profondeur d'insertion dépend du compartiment visé^{3,4}.

Sous technique stérile, insérez d'abord une aiguille dans un contenant de solution saline afin d'enlever le vide. Ensuite, fixez à chacune des extrémités d'un cathéter à trois voies une seringue de 20 ml, une aiguille de calibre 18 rattachée à une tubulure et le manomètre de pression lui aussi rattaché à une tubulure (voir la *figure 5* pour le montage final). Notez que le cathéter est d'abord fermé du côté du manomètre de pression et ouvert aux deux autres extrémités. Introduisez maintenant l'aiguille

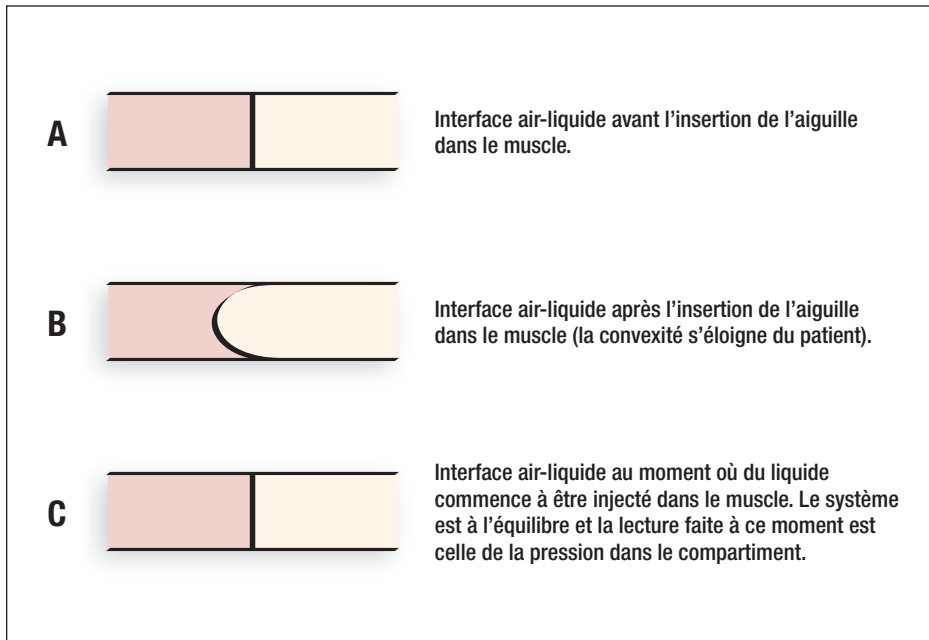


Figure 6. Lecture de la mesure de la pression dans le compartiment

reliée au système dans la solution saline et aspirez assez de solution, à l'aide de la seringue, pour remplir la tubulure jusqu'à la moitié. Assurez-vous qu'il n'y a pas de bulles d'air dans le liquide. Retirez l'aiguille tout en la gardant stérile. Ouvrez maintenant le cathéter aux trois extrémités conformément aux indications de la figure 5.

Avant d'introduire l'aiguille dans le compartiment, vous devez vous assurer que la tubulure et l'aiguille se situent sur un même plan afin de « faire le zéro ». Ensuite seulement, introduisez l'aiguille dans le compartiment. À ce stade-ci, il est plus aisé d'être deux, soit un qui surveille le manomètre pour noter la pression à l'équilibre et l'autre qui pousse sur la seringue sans quitter des yeux l'interface air-liquide dans la tubulure. Au moment où l'aiguille entre dans le muscle, la colonne de liquide devient convexe (figure 6B). Vous devez alors enfoncer délicatement le

piston de la seringue jusqu'à ce que la colonne de liquide redevenue plate (figure 6C). Le système est alors en équilibre et la pression que votre assistant lit sur le manomètre au même moment représente la pression dans le compartiment. Il est recommandé de faire au moins deux mesures à des endroits différents en ne retenant que la valeur la plus élevée. Pour éviter les erreurs, enfoncez le piston LENTEMENT et évitez de retirer l'aiguille, car du tissu peut venir y boucher l'extrémité⁴.

Normalement, la pression à l'intérieur d'un groupe de muscles est inférieure à 10 mm Hg. Une pression entre 15 mm Hg et

20 mm Hg demande une surveillance avec des mesures répétées si le tableau douloureux ne s'améliore pas. Si la pression dépasse 20 mm Hg, un chirurgien ou un orthopédiste sera consulté. Au-delà de 30 mm Hg à 40 mm Hg, il faut faire une fasciotomie d'urgence (incision longitudinale de la peau et du fascia pour permettre l'expansion du muscle). Dans un contexte isolé, il faudrait penser à diriger le patient vers des services spécialisés dès que la pression dans le compartiment est anormale, peu importe la valeur. Par contre, il faut agir sur place si les valeurs sont très élevées et le temps de transport trop long, l'étendue des dommages étant proportionnelle à la durée de l'ischémie. Selon la majorité des études, après six heures d'ischémie complète, les tissus ne sont plus viables et la nécrose s'installe⁴.

Comme on peut le voir, les conséquences d'un syndrome du compartiment peuvent être catastro-

Le syndrome du compartiment est d'abord un diagnostic clinique, et une valeur de pression normale avec un tableau clinique fortement évocateur ne devrait pas permettre d'éliminer le diagnostic.

Chez les enfants, le taux de succès (de la voie intraveineuse) est d'environ 17 %. Il faut donc avoir d'autres outils dans son « arsenal vasculaire » au cours d'une réanimation pédiatrique.

Tableau IV**Complications liées à la voie ombilicale et moyens de les prévenir**

☉ Infections et phlébite	☉ Utiliser une technique stérile stricte.
☉ Nécrose hépatique, thrombose ou hémorragie hépatique, arythmie cardiaque et dommage au muscle cardiaque	☉ Confirmer la position du cathéter à l'aide d'une radiographie simple de l'abdomen.
☉ Embolie gazeuse	☉ S'assurer que le cathéter est bien rempli de solution saline jusqu'au bout et qu'il n'y a pas de bulles d'air.
☉ Perforation et faux trajets	☉ Manipuler le cathéter délicatement.

phiques. Il est donc important d'y penser en tout temps. Les différentes façons de mesurer la pression à l'intérieur d'un groupe de muscles sont assez simples et les complications se rattachant à la technique, assez rares. En fait, outre le risque d'infection, la seule complication réelle est l'obtention d'une valeur erronée entraînant un délai dans le diagnostic. Il faut donc toujours garder en tête que le syndrome du compartiment est d'abord un diagnostic clinique et qu'une valeur de pression normale avec un tableau clinique fortement évocateur ne devrait pas permettre d'éliminer le diagnostic⁴.

Solutions de rechange aux intraveineuses

Quelles sont vos planches de salut ?

Au cours de vos années à l'urgence, vous avez sûrement vécu des situations où les infirmières n'étaient pas capables de poser une intraveineuse chez un enfant, ou parfois un adulte, mais qu'une personne plus expérimentée était venue à la rescousse. Vous vous demandez maintenant ce qui aurait bien pu arriver si les infirmières n'avaient pu trouver une voie sur Ulayu... sans personne pour leur venir en aide dans les parages.

La plupart du temps, la voie intraveineuse n'est pas un problème. Avec une moyenne d'exécution de trois minutes, c'est l'accès vasculaire le plus rapide à obtenir. Par contre, chez les enfants, le taux de réussite est d'environ 17 %⁶. Il faut donc avoir d'autres outils dans son « arsenal vasculaire » au cours d'une réanimation pédiatrique. La voie intraosseuse et la voie ombilicale sont les deux options à considérer. Ces techniques étant largement ensei-

gnées dans les cours sur ce sujet, elles ne seront pas revues en détail ici. Nous traiterons néanmoins de certains concepts⁶⁻⁸.

La voie ombilicale

La canulation de la veine ombilicale se fait la plupart du temps dans un contexte de réanimation néonatale, mais il est possible d'utiliser cette voie pendant les deux premières semaines de vie. La technique est relativement simple, mais le taux de complications peut aller jusqu'à 20 %⁶ (tableau IV), le plus souvent à cause d'une mauvaise position (dans le système porte ou plus loin). On évitera donc les complications en insérant le cathéter jusqu'à un retour sanguin, généralement à une profondeur de deux à quatre centimètres sous la peau. Une radiographie de l'abdomen permet de confirmer la position. Bien qu'on nous enseigne de couper le cordon d'un à deux centimètres au-dessus du point d'insertion cutanée, il est recommandé de le laisser légèrement plus long au cas où il serait nécessaire de le couper de nouveau plus tard (toujours apprécié par l'équipe de néonatalogie à qui vous devrez probablement transférer le patient !).

La voie intraosseuse

La voie intraosseuse est généralement recommandée chez les enfants de moins de six ans, mais la littérature propose de l'utiliser jusqu'à l'âge adulte⁷. Chez les plus vieux, par contre, privilégiez la malléole interne plutôt que la crête tibiale. Le cortex étant moins épais à cet endroit, il est plus facile à percer. Théoriquement, il faut considérer cette option après deux échecs de canulation d'une veine lors

d'une réanimation pédiatrique. Outre l'administration de liquide (solutés ou sang) ou de médicaments, il est possible de faire des prélèvements sanguins. Les valeurs obtenues sont similaires à celles provenant d'un prélèvement veineux à l'exception de la formule sanguine⁷. Les doses, concentrations et taux de perfusion des médicaments restent identiques à ceux de l'administration intraveineuse. Si vous ne disposez pas d'un cathéter intraosseux, vous pouvez utiliser un papillon ou un cathéter à ponction lombaire court de gros calibre. Il faut cependant faire plus attention, car ces derniers ont tendance à courber davantage, et il est donc plus facile de se blesser. Le taux de complications de cette technique est de moins de 1 % tandis que le taux de succès tourne autour de 83 % avec un temps d'exécution de 4,7 minutes⁷. Il ne faut donc pas hésiter à utiliser cette voie, le cas échéant, surtout qu'aucun cas d'arrêt de la croissance osseuse (si la plaque de croissance n'est pas touchée) ni de lésion de la moelle osseuse n'a été recensé dans la littérature à la suite d'une telle intervention.

LORS D'UNE URGENGE en milieu isolé, plusieurs imppondérables viennent s'ajouter tels que la météo, la distance, le temps de transfert ou la disponibilité de l'avion-ambulance. Il est donc important d'être paré à toute éventualité. Vous n'aurez probablement jamais à pratiquer une trépanation d'urgence, mais dans le cas contraire vous serez content d'y avoir songé et d'avoir autre chose qu'une perceuse Black and Decker* sous la main !!! D'un autre côté, vous pourriez ne pas vouloir transférer inutilement le patient du début présentant une fracture et préférer prendre le temps de vérifier la pression du compartiment avant de décider de la suite des choses.

Enfin, lorsque vous êtes allé chercher Ulayu, la voie

*Clin d'œil à un collègue qui pratiqua une trépanation d'urgence sur un patient à Puvirnituq avec une perceuse des services techniques stérilisée à la hâte !!! Le patient eut la vie sauve...

Summary

In the Line of Fire: Emergencies in Rural Settings.

Isolation is the factor that makes practicing medicine in rural environments so different. One has to perform procedures that most family physicians would never do in other settings. This article illustrates how to relieve the pressure from an epidural haematoma with a temporal trephination, explains how to diagnose compartment syndromes with the Whitesides method and finally discusses alternatives to peripheral venous access in children.

Keywords: trephination, umbilical access, intraosseous access, compartment syndrome

intraveineuse était bien en place mais, fort heureusement, vous aviez d'autres options en tête si le contraire s'était produit ! 🦋

Date de réception : 14 avril 2006

Date d'acceptation : 22 juin 2006

Mots clés : craniotomie, voie ombilicale, voie intra-osseuse, syndrome du compartiment

Bibliographie

1. Price DD, Wilson SR. Epidural hematoma. *eMedicine*, dernière mise à jour le 13 janvier 2004. Site Internet : www.emedicine.com/EMERG/topic167.htm (Page consultée le 11 novembre 2005)
2. Ghandhi Y, Penney DW. Burr holes. Dans : Reichman EF et Simon RR, rédacteurs. *Emergency medicine procedures*. Philadelphie : McGraw-Hill Professional ; 2004. pp. 881-9.
3. Ruiz E. Compartment syndrome. Dans : Tintinalli JE et coll., rédacteurs. *Emergency medicine: A comprehensive study guide*. 5^e éd. Philadelphie : McGraw-Hill ; 1999. pp. 1838-41.
4. Hutson AM, Rovinski D. Compartment pressure measurement. Dans : Reichman EF, Simon RR, rédacteurs. *Emergency medicine procedures*. Philadelphie : McGraw-Hill Professional ; 2004. pp. 541-50.
5. Whitesides TE, Hanet TC, Hirada H et coll. A simple method for tissue pressure determination. *Arch Surg* 1975 ; 110 (11) : 1311-3.
6. Kang I, Reichman EF. Umbilical vessel catheterization. Dans : Reichman EF, Simon RR, rédacteurs. *Emergency medicine procedures*. Philadelphie : McGraw-Hill Professional ; 2004. pp. 390-7.
7. Hoffman ME, Ma OJ. Intraosseous infusion. Dans : Reichman EF, Simon RR, rédacteurs. *Emergency medicine procedures*. Philadelphie : McGraw-Hill Professional ; 2004. pp. 383-9.
8. Bosco AP, Blatz S, Kraftcheck C et coll. Neonatal cardio-pulmonary arrest: Emergency catheterization of umbilical vein. *Can Fam Physician* 1990 ; 36 : 1135-41.