

# L'hématurie chez l'enfant pas de panique!

# 5

*Sabrina Polletta et Manon Paquette*

**M<sup>me</sup> Emma Thurie vous rend visite pour l'examen médical périodique de sa fille de 5 ans. Vous suivez l'enfant depuis sa naissance, et elle est en bonne santé. Tout s'avère normal à l'anamnèse et à l'examen. Avant de partir, Emma Thurie vous demande si vous soumettez sa fille à une analyse de dépistage de sang dans son urine. Son petit neveu, qui habite aux États-Unis, a subi ce test avant son entrée à la maternelle.**

**Demandez-vous une analyse d'urine à la recherche d'une hématurie microscopique chez une fillette en bonne santé au moment de l'examen médical ?**

**I**L EST JUSTIFIÉ DE SOUMETTRE une personne sans symptômes au test de dépistage d'une maladie si un traitement donné est plus efficace lorsqu'il est amorcé durant la phase asymptomatique plutôt qu'après l'apparition des symptômes. À l'heure actuelle, aucune donnée ne permet de croire que la découverte précoce d'une hématurie contribue à prévenir une atteinte de la fonction rénale. Par ailleurs, le coût associé à une telle intervention est très élevé<sup>1</sup>, d'autant plus que cette dernière ne procure aucun avantage éprouvé<sup>2</sup>.

L'American Academy of Pediatrics recommande

*La D<sup>re</sup> Sabrina Polletta, omnipraticienne, membre du CMFC et chargée d'enseignement clinique au Département de médecine familiale de l'Université de Montréal, exerce à l'unité de médecine familiale du CLSC Saint-Hubert/CSSS Champlain et à l'urgence de l'Hôpital Maisonneuve-Rosemont. La D<sup>re</sup> Manon Paquette, omnipraticienne, titulaire d'une maîtrise en sciences et chargée d'enseignement clinique au Département de médecine familiale de l'Université de Montréal, pratique à l'unité de médecine familiale du CLSC Saint-Hubert/CSSS Champlain.*

de procéder à une analyse d'urine de dépistage chez l'enfant de 5 ans et chez l'adolescent, alors que la majorité des autres associations, dont le Groupe d'étude canadien sur les soins de santé préventifs et le United States Preventive Services Task Force, ne partagent pas cet avis<sup>2</sup>. Par conséquent, il n'est pas utile de réaliser une analyse d'urine à la recherche d'une hématurie chez un enfant en bonne santé.

*Bien sûr, vous expliquez tout cela à la mère, qui repart rassurée. Six mois plus tard, elle revient toutefois vous voir en consultation sans rendez-vous. Elle est très inquiète, car elle a aperçu du sang dans l'urine de sa fille la veille.*

### **Quels sont les éléments clés à rechercher à l'anamnèse et à l'examen clinique chez un enfant présentant une hématurie ?**

En présence d'une hématurie, microscopique ou macroscopique, une anamnèse et un examen clinique systématiques aident à orienter le diagnostic différentiel.

#### **À l'anamnèse**

Voici les principaux symptômes ou les éléments à rechercher à l'anamnèse (tableau I)<sup>3-7</sup> :

**Il n'est pas utile de réaliser une analyse d'urine à la recherche d'une hématurie chez un enfant en bonne santé.**

Repère

## Tableau 1

### Éléments clés de l'anamnèse chez les enfants qui présentent une hématurie

#### Symptômes

- Fièvre
- Symptômes urinaires
- Douleur abdominale, irradiation
- Amygdalite, impétigo ou IVRS\* récent
- Éruption cutanée
- Arthralgie
- Atteinte auditive
- Œdème
- Variation de poids

#### Antécédents familiaux

- Anémie falciforme (drépanocytose)
- Coagulopathie
- Reins polykystiques
- Néphropathie
- Surdit 
- Hématurie familiale bénigne
- Néphrolithiases

#### Médicaments

- Ingestion excessive d'amoxicilline ou de céphalosporines
- Usage prolongé ou massif d'analgésiques

#### Autres éléments à considérer

- Traumatisme
- Exercice intense récent

\* IVRS : infection des voies respiratoires supérieures

### Une fièvre, avec ou sans symptômes urinaires

Précisons d'abord que l'infection urinaire se classe au premier rang de toutes les causes urologiques d'hématurie de l'enfant. Comme chez l'adulte, une fièvre associée à une hématurie évoque un tel diagnostic. La particularité chez le jeune enfant est que ce dernier est incapable de nommer les symptômes touchant les voies urinaires. Ce sont donc le plus souvent les parents qui signalent des pleurs au moment de la miction ou encore des changements dans les habitudes urinaires de leur enfant. Une fièvre isolée

sans foyer infectieux doit nous faire penser à une infection urinaire ou à une pyélonéphrite<sup>8</sup>.

Une analyse urinaire perturbée et une culture bactérienne négative peuvent être le signe d'une cystite hémorragique virale, causée plus précisément par les adénovirus 11 et 21. Un prodrome viral est généralement présent. Les garçons sont touchés dans une proportion de 70 %. En général, l'évolution est favorable, et l'hématurie disparaît spontanément<sup>9</sup>.

### Des douleurs abdominales

L'association d'une hématurie et de douleurs abdominales, avec ou sans irradiation aux organes génitaux, évoque la possibilité d'une pyélonéphrite ou de néphrolithiases. Plutôt rares chez les enfants, ces calculs s'observent habituellement en présence d'antécédents familiaux ou d'une maladie métabolique, comme une cystinurie<sup>7</sup>.

### Des antécédents d'amygdalite ou d'impétigo

La survenue récente d'une amygdalite ou d'un impétigo vient appuyer un diagnostic de glomérulonéphrite postinfectieuse ou poststreptococcique par un streptocoque bêta-hémolytique du groupe A. L'atteinte rénale peut survenir jusqu'à 14 jours après l'infection ou encore chez un patient porteur de la bactérie. Le traitement d'une infection streptococcique permet d'éviter l'apparition d'un rhumatisme articulaire aigu, mais n'est d'aucun secours pour prévenir la glomérulonéphrite<sup>7</sup>.

Heureusement, le pronostic de ce type de néphrite est excellent, et la majorité des patients récupèrent complètement. L'hématurie microscopique peut toutefois persister d'un à deux ans<sup>3,7</sup>.

### Des symptômes d'infection des voies respiratoires supérieures (IVRS)

La présence d'hématurie et de symptômes d'IVRS nous oriente davantage vers une néphropathie à IgA (maladie de Berger), l'une des causes les plus fréquentes d'hématurie chez l'enfant. Dans cette entité clinique, l'hématurie, le plus souvent macroscopique, apparaît après une fièvre légère ou une IVRS, ou encore fait suite à un effort physique intense. On constate souvent la présence d'antécédents familiaux d'hématurie chez les personnes atteintes. L'hématurie macroscopique disparaît habituellement, tandis que la

manifestation microscopique peut persister. Il n'existe aucun traitement particulier contre la néphropathie à IgA<sup>4,6,7</sup>. Dans environ 25 % des cas, on observera une détérioration lente et progressive de la fonction rénale<sup>7</sup>.

**Une éruption cutanée, avec ou sans arthralgie**

La présence d'une éruption cutanée, sous forme de purpura par exemple, doit nous orienter vers la possibilité d'une glomérulonéphrite due à un lupus ou à un purpura rhumatoïde (aussi appelé *syndrome de Schönlein-Henoch*). Dans ce dernier cas, l'éruption se manifeste en général d'un à trois mois avant l'apparition de la glomérulonéphrite et de l'hématurie<sup>3</sup>. Il n'est donc pas toujours facile d'établir le lien avec cette affection.

**Une atteinte auditive ou une surdité**

Le syndrome d'Alport est une maladie congénitale à transmission autosomique dominante liée au chromosome X et à pénétrance variable<sup>3</sup>. Cette anomalie s'accompagne habituellement d'une hématurie microscopique ou d'une hématurie récurrente. Un petit nombre de patients présente un déficit auditif neurosensoriel commençant par une perte de sensibilité aux hautes fréquences, et un trouble de développement du langage. Chez les garçons, la maladie étant plus grave, elle peut évoluer vers une insuffisance rénale terminale<sup>6,7</sup>.

**La prise de médicaments**

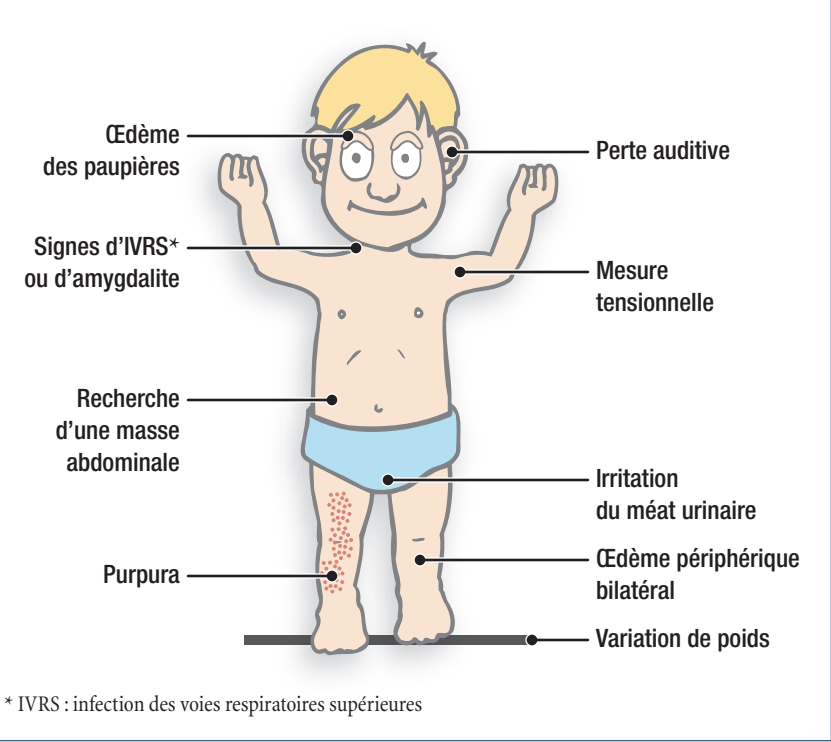
Quelques études de cas indiquent qu'une ingestion excessive accidentelle d'amoxicilline ou de céphalosporines peut causer une néphrite interstitielle. Par ailleurs, l'usage prolongé ou massif d'analgésiques pourrait mener à une nécrose papillaire<sup>3,10</sup>.

**Les antécédents familiaux**

À l'anamnèse, il faudra rechercher l'existence d'antécédents familiaux d'anémie falciforme (drépanocytose), de coagulopathie, de néphropathie, de néphrolithiases, de reins polykystiques ou de surdité. La présence d'une hématurie isolée chez d'autres

**Figure 1**

**Éléments cliniques ciblés chez l'enfant présentant une hématurie**



membres de la famille nous oriente vers une hématurie familiale bénigne, aussi appelée *maladie des membranes basales minces*. Cette affection se transmet selon un mode autosomique dominant et ne nécessite aucun traitement.

**Autres éléments à vérifier**

La présence de douleurs abdominales, d'un traumatisme ou de signes cliniques comme des lacérations, des ecchymoses ou une fracture des côtes soulève alors l'hypothèse d'une contusion ou d'un traumatisme rénal.

À noter qu'un effort physique intense peut également provoquer une hématurie.

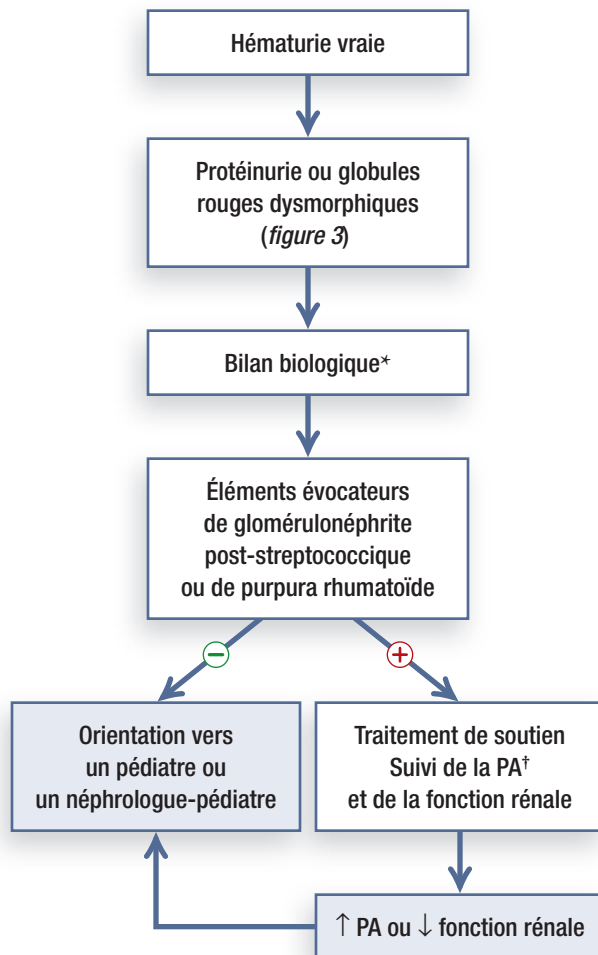
**À l'examen clinique**

À l'examen clinique<sup>3-5</sup> (*figure 1*), la présence d'une hypertension artérielle, d'un œdème ou d'un gain pondéral peut témoigner d'une glomérulonéphrite. Dans ce cas, l'hématurie s'accompagnera d'une protéinurie.

La perception d'une masse abdominale, habituellement ferme et lisse et ne dépassant pas la ligne médiane, évoque l'idée d'une tumeur de Wilms. Il s'agit

**Figure 2**

**Prise en charge d'une hématurie microscopique asymptomatique associée à la présence d'une protéinurie ou de globules rouges dysmorphiques**



de la tumeur rénale solide la plus commune chez l'enfant. Apparaissant habituellement vers l'âge de 3 ans, elle est souvent découverte fortuitement par les

parents ou lors d'un examen médical périodique.

Une masse abdominale peut aussi signifier la présence de reins polykystiques, d'une hydronéphrose, d'une thrombose de l'artère rénale ou d'une malformation rénale congénitale.

Les organes génitaux doivent être minutieusement examinés chez tout enfant présentant une hématurie en vue de rechercher une irritation du méat urinaire ou du périnée. Il faut également tenir compte de la possibilité de maltraitance lors de l'établissement du diagnostic différentiel.

En résumé, tout enfant qui présente une hématurie doit faire l'objet d'une anamnèse et d'un examen clinique détaillés à la recherche de signes plus graves, tels qu'une hypertension, une atteinte auditive, un œdème ou une masse abdominale.

*Vous avez donc procédé à l'anamnèse et à l'examen minutieux de la fille d'Emma Thurie. L'enfant n'éprouve aucun symptôme, n'a pas pratiqué récemment d'exercices intenses et n'a subi aucun traumatisme. Son examen est normal, mais vous demandez tout de même une nouvelle analyse et une culture d'urine. Les résultats de la culture s'avèrent négatifs, mais ceux de l'analyse montrent une quantité de globules rouges supérieure à 5 par champ.*

*Quels examens comptez-vous maintenant prescrire à cette patiente ?*

**Quels sont les examens paracliniques nécessaires pour évaluer une hématurie microscopique asymptomatique chez l'enfant ?**

L'hématurie microscopique est fréquente durant l'enfance. En effet, sa prévalence chez les enfants d'âge scolaire se situe entre 0,5 % et 2 %<sup>11</sup>.

Le corps humain élimine 2,5 millions de globules rouges par jour. Il est donc normal d'en retrouver quelques-uns dans l'urine. Chez l'enfant, on définit une vraie hématurie par la présence de plus de 5 globules rouges par champ<sup>5,6,11</sup>.

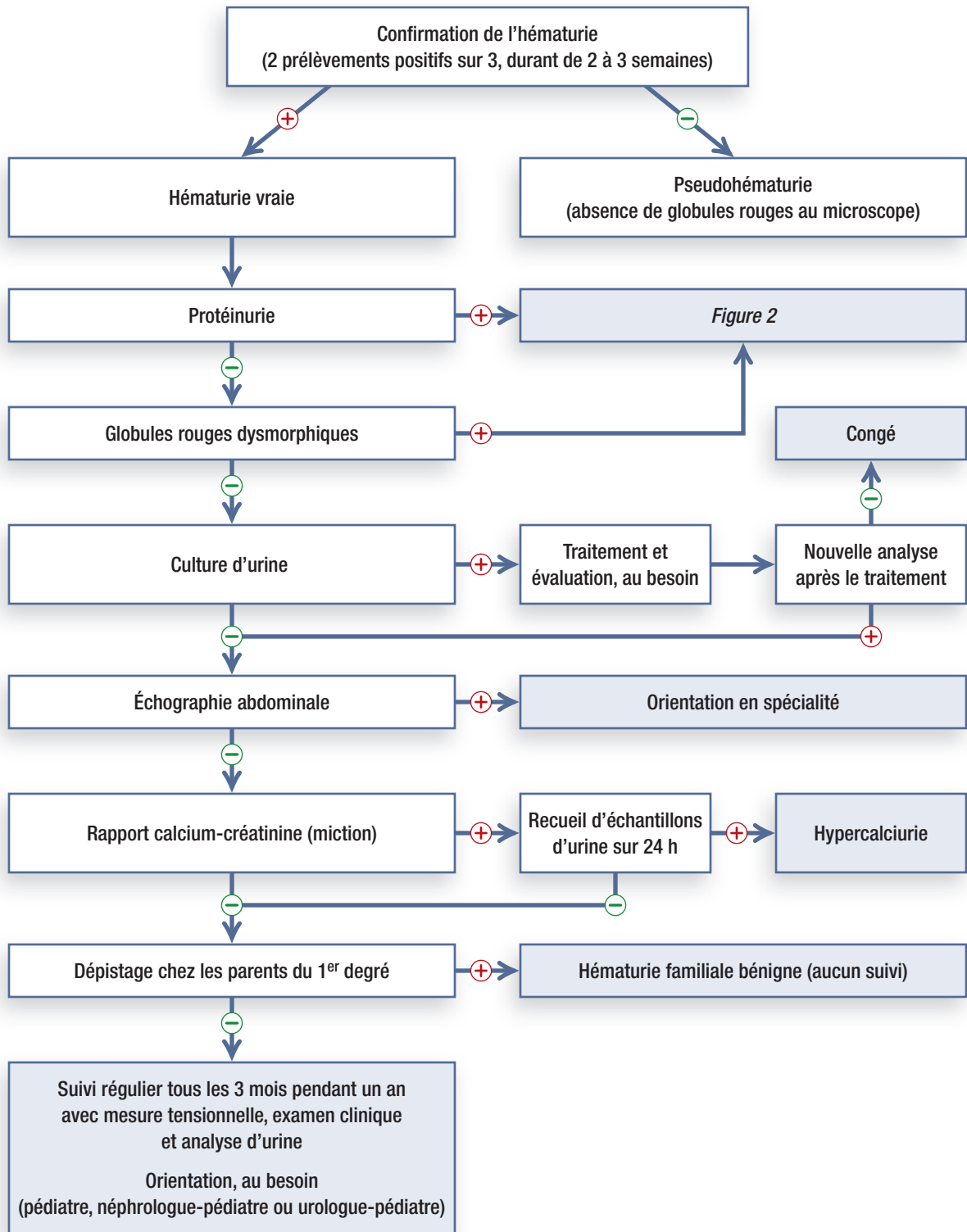
On procède sensiblement de la même façon chez

**Tout enfant qui présente une hématurie doit faire l'objet d'une anamnèse et d'un examen clinique détaillés à la recherche de signes plus graves, tels qu'une hypertension, une atteinte auditive, un œdème ou une masse abdominale.**

Repère

**Figure 3**

**Prise en charge d'une hématurie microscopique asymptomatique chez l'enfant**



## Encadré

### Affections décelées à l'échographie abdominale

- Tumeur
- Reins polykystiques
- Hydronéphrose
- Dilatation de l'uretère distal
- Thrombose de la veine rénale
- Hypertrophie vésicale
- Urétérocèle
- Néphrolithiases

l'enfant et chez l'adulte qui présentent une hématurie microscopique asymptomatique. La première étape consiste donc à confirmer qu'il s'agit bel et bien d'une hématurie, et non d'une pseudohématurie. En effet, chez le jeune enfant, particulièrement chez le nouveau-né, une couche tachée de rouge peut être attribuable à des dépôts de cristaux d'urate<sup>4</sup>. Cette coloration ne témoigne pas d'une hématurie véritable et n'est pas inquiétante. Les causes de la pseudohématurie sont décrites dans l'article des D<sup>res</sup> Nancy Nadeau et Anne-Patricia Prévost intitulé : « M<sup>me</sup> Emma Thurie voit rouge », dans le présent numéro.

Avant d'entreprendre l'évaluation d'une hématurie, il faudra s'assurer de la présence de sang dans au moins deux échantillons d'urine sur trois prélevés à un intervalle de deux à trois semaines<sup>6,8</sup> (figure 3).

La deuxième étape consistera ensuite à vérifier si l'hématurie s'accompagne d'une protéinurie. Le cas échéant, on recommande de procéder à un bilan biologique et d'orienter le patient en néphrologie pédiatrique afin de préciser le diagnostic et d'exclure une néphropathie<sup>5,6</sup> (figure 2).

L'examen du sédiment urinaire et l'analyse microscopique permettront d'étudier les globules rouges et de distinguer les causes rénales des causes urologiques. La présence de cellules dysmorphiques ou des cylindres érythrocytaires évoquera une atteinte glomérulaire<sup>3</sup>.

### Quand doit-on s'inquiéter ?

Chez les enfants présentant une hématurie microscopique ou macroscopique asymptomatique, aucune cause sous-jacente n'est mise en évidence dans 80 % et 38 % des cas, respectivement<sup>11</sup>.

La deuxième cause d'hématurie microscopique est une hypercalciurie sans néphrolithiases (16 %)<sup>11</sup>. Résultant d'une excrétion accrue de calcium, l'hypercalciurie est décelable par la mesure du rapport calcium-créatinine urinaire. Le recueil d'échantillons d'urine sur 24 heures permet de confirmer le diagnostic.

Par ailleurs, la présence d'une hématurie macroscopique nous orientera généralement vers diverses affections, telles qu'une hypercalciurie sans néphrolithiases (22 %), une néphropathie à IgA (15 %) ou une glomérulonéphrite post-streptococcique (9 %)<sup>11</sup>.

Chez un enfant qui n'éprouve aucun symptôme, la forme macroscopique est plus fréquemment associée à une atteinte rénale grave. Il n'y a cependant pas lieu de s'inquiéter d'une hématurie microscopique sans protéinurie découverte fortuitement chez un enfant sans symptômes<sup>6,11</sup>.

### En quoi les tests d'imagerie médicale chez l'enfant diffèrent-ils de ceux chez l'adulte ?

Un aspect important à considérer dans le choix des examens par imagerie médicale est le taux d'irradiation auquel l'enfant sera exposé<sup>12</sup>. Comme l'accumulation de fortes doses de rayonnements au cours d'une vie peut prédisposer à certains cancers, on veillera à restreindre les examens radiographiques au minimum et à privilégier le recours à l'échographie abdominale chez l'enfant. Cette technique d'imagerie permettra notamment d'éliminer le diagnostic d'une anomalie des voies urinaires supérieures (encadré). Elle comporte beaucoup moins de risques que la pyélographie endoveineuse, mais ne permet pas d'exclure la présence d'un reflux vésico-urétéral.

Une radiographie simple de l'abdomen ne fournira pas davantage de renseignements que l'échographie. Elle peut cependant être utile chez les enfants dont l'hématurie s'accompagne de douleurs abdominales

**Il faut toujours soupeser les risques et les bienfaits associés à l'utilisation des différents examens chez l'enfant et, surtout, ne pas mettre le bien-être de ce dernier en danger.**

Repère

et d'antécédents familiaux de néphrolithiases<sup>13,14</sup>.

Lorsqu'on soupçonne une cause urologique, l'évaluation peut alors comprendre une pyélographie endoveineuse et une cystographie mictionnelle<sup>3,14</sup>, qui permettront d'éliminer respectivement une obstruction et un reflux vésico-urétéral.

La cystoscopie n'est généralement pas appropriée chez les enfants qui présentent une hématurie microscopique et chez qui la pyélographie endoveineuse, l'échographie et la cystographie mictionnelle n'ont révélé aucun problème<sup>3</sup>.

Les biopsies rénales sont rarement indiquées. On en réservera l'usage aux enfants qui présentent une hématurie liée à une protéinurie importante, en plus d'une détérioration de la fonction rénale<sup>3,5,11</sup>.

Pour conclure, retenons qu'il faut toujours soupeser les risques et les bienfaits associés à l'utilisation de ces différents examens chez l'enfant et, surtout, ne pas mettre le bien-être de ce dernier en danger.

*Vous avez donc répété l'analyse d'urine de la fille d'Emma Thurie. Le résultat s'est révélé positif deux fois sur trois au cours d'une période de deux à trois semaines. Vous êtes donc en présence d'une hématurie réelle et persistante. Selon les données obtenues, la morphologie des globules rouges est normale, et l'enfant n'a pas de protéinurie. L'échographie rénale et le rapport calcium-créatinine n'indiquent rien de particulier non plus.*

**Quand les résultats sont négatifs, mais que l'hématurie persiste...**

Lorsque les résultats de l'évaluation ne font état d'aucune anomalie, la probabilité d'une néphropathie grave est très faible<sup>11</sup>. Les causes les plus fréquentes d'hématurie de l'enfant figurent au *tableau II*<sup>6,8,11</sup>. L'hématurie microscopique est rarement le premier signe d'une néphropathie occulte, mais la coexistence d'une hématurie et d'une protéinurie augmente la possibilité d'une atteinte rénale grave<sup>12</sup>. Cela dit, la documentation scientifique ne comporte aucune recommandation précise quant à la fréquence de suivi des patients. Ainsi, un auteur recommande que l'on procède à une évaluation trimestrielle en vue de dé-

**Tableau II**

**Causes fréquentes d'hématurie microscopique et macroscopique chez l'enfant**

- ⊕ Cause idiopathique
- ⊕ Infection urinaire bactérienne ou virale
- ⊕ Hypercalciurie sans néphrolithiases
- ⊕ Néphropathie à IgA
- ⊕ Hématurie familiale bénigne
- ⊕ Glomérulonéphrite post-streptococcique
- ⊕ Malformation des voies urinaires
- ⊕ Syndrome d'Alport
- ⊕ Traumatisme rénal, urétral ou vésical

celer de nouveaux symptômes, des signes cliniques et une protéinurie potentielle<sup>5</sup> tandis que d'autres proposent de se limiter à un suivi annuel<sup>6,7</sup>.

L'apparition de nouveaux symptômes, d'une protéinurie, d'une hypertension artérielle, d'un œdème ou d'une insuffisance rénale commande une réévaluation médicale complète et une consultation en spécialité.

*Vous devez donc maintenant rechercher la présence d'une hématurie chez les parents du premier degré. Comme vous vous souvenez que ce diagnostic a déjà été posé chez M<sup>me</sup> Emma Thurie, vous en concluez qu'il s'agit probablement d'une hématurie familiale bénigne.* 🦋

**Date de réception :** 15 janvier 2008

**Date d'acceptation :** 12 mai 2008

**Mots clés :** enfant, bébé, hématurie de l'enfant, évaluation, diagnostic, dépistage

Les D<sup>res</sup> Sabrina Polletta et Manon Paquette n'ont déclaré aucun intérêt conflictuel.

**Bibliographie**

1. Kaplan RE, Springate JE, Feld LG. Screening dipstick urinalysis: A time to change. *Pediatrics* 1997 ; 100 (6) : 919-21.
2. Stephens MB, Wilder L et coll. Clinical inquiries. Is screening urinalysis in children worthwhile? *J Fam Pract* 2003 ; 52 (11) : 894-5.

**L'hématurie microscopique est rarement le premier signe d'une néphropathie occulte, mais la coexistence d'une hématurie et d'une protéinurie augmente la possibilité d'une atteinte rénale grave.**

Repère

## Summary

**Hematuria in children: no need to panic!** This article explores hematuria found in children. Various questions are answered: Is there an indication to screen for hematuria in an asymptomatic child? Which signs and symptoms should be explored? What investigations are recommended? After reviewing the literature, the authors have discovered that there is no need to screen for hematuria in an otherwise normal and asymptomatic child. However, in the presence of hematuria, a detailed questionnaire and physical examination is imperative to discover red flags such as hypertension, edema, weight gain and abdominal masses. The presence of proteinuria associated with hematuria increases the likelihood of having an underlying renal pathology and merits referral to a pediatric specialist. The authors have developed a proposed algorithm to simplify the investigation of microscopic asymptomatic hematuria.

**Keywords:** child, infant, pediatric hematuria, investigation, diagnosis, screening

- Cilento BG, Stock JA, Kaplan GW. Hematuria in children: A practical approach. *Urol Clin North Am* 1995 ; 22 (1) : 43-55.
- Pan CG. Evaluation of gross hematuria. *Pediatr Clin North Am* 2006 ; 53 (3) : 401-12.
- Gagnadoux MF. Evaluation of hematuria in children. *UpToDate* juin 2007. Site Internet : [www.uptodate.com](http://www.uptodate.com) (Date de consultation : le 14 juin 2007).
- Meyers KEC. Evaluation of hematuria in children. *Urol Clin North Am* 2004 ; 31 (3) : 559-73.
- Patel HP, Bissler JJ. Hematuria in children. *Pediatr Clin North Am* 2001 ; 48 (6) : 1519-37.
- McTaggart SJ. Childhood urinary conditions. *Aust Fam Physician* 2005 ; 34 (11) : 937-41.
- Colomb-Lippa D. Acute viral hemorrhagic cystitis. Alarming symptoms with a benign cause. *JAAPA* 2003 ; 16 (11) : 25-7.
- Bright DA, Gaupp FB, Becker LJ et coll. Amoxicillin overdose with gross hematuria. *West J Med* 1989 ; 150 (6) : 698-9.
- Bergstein J, Leiser J, Andreoli S. The clinical significance of asymptomatic gross and microscopic hematuria in children. *Arch Pediatr Adolesc Med* 2005 ; 159 (4) : 353-5.
- Chandar J, Gómez-Marín O, del Pozo R et coll. Role of routine urinalysis in asymptomatic pediatric patients. *Clin Pediatr (Phila)* 2005 ; 44 (1) : 43-8.
- Sty JR, Pan CG. Genitourinary imaging techniques. *Pediatr Clin North Am* 2006 ; 53 (3) : 339-61.
- Kenney IJ, Arthur RJ, Sweeney LE et coll. Initial investigation of childhood urinary tract infection: does the plain abdominal X ray still have a role? *Br J Radiol* 1991 ; 64 (767) : 1007-9.